PRESENTACIÓN DE CASOS

Hemangioma cavernoso de rodilla
Presentación de dos casos

Dr. Miguel Lapera; Dr. Ariel Barrera Oro; Dr. Facundo Gigante; Dr. Walter Cortes

RESUMEN:
Presentamos dos casos de hemangiomas cavernosos vasculares de rodilla en sus distintas formas; nodular y vesicular.
El hemangioma cavernoso es un tumor benigno de orígen venoso poco frecuente haciendo su aparición en adultos jóvenes con sitio de preferencia en la rodilla.
Destacamos a la RNM como método auxiliar para su estudio, la que nos permite realizar una clasificación artroscópica de los tumores intraarticulares de rodilla, en base a su ubicación y a su aspecto.
En tal sentido de manera práctica dividimos a estos tumores en preligamentarios, xutaligamentarios y postligamentarios.
La escasa sintomatología que este tipo de tumor presenta dificulta un diagnóstico preciso con la RX y TAC.
Nuestro interés es demostrar que la técnica artroscópica resulta un método de gran utilidad par el tratamiento de los tumores intraarticulares.

ABSTRACT:
We present two cases of vascular cavernous hemangiomas of knee in their different forms; nodular and vesicular.
The cavernous hemangioma is a benign tumor of not very frequent veined origin making its appearance in young adults with preference place in the knee.
We highlight to the RNM like auxiliary method for their study, the one that allows to be carried out a classification artroscopy of the tumors rodilla, en intraarticulars bases to their location and their aspect.
In such a sense in a practical way we divide to these tumors in preligamentars, xutaligamentars and postligamentars.
The scarce sintomatology that this tumor type presents dificult a precise diagnosis with the RX and TAC.
Our interest is to demosntrate that the technical artroscopy is a method of great utility for the treatment of the tumors intraarticulars.

INTRODUCCION

Los tumores intraarticulares en la rodilla son entidades pocos frecuentes.
El Hemangioma Cavernoso es un tumor vascular de origen venoso con localización en la rodilla.
Existen otras entidades extrarticulares que son los hemangiomas vasculares que aparecen en la infancia con con localización en cabeza, cuello y que se distinguen en 2 grupos histológicos: el hemangioma capilar y venoso. Estos aparecen en el nacimiento y su diagnóstico es fácil ya que se ubican en las mucosas de los labios, paladar, nariz, etc.
En cambio el hemangioma vascular de rodilla presenta una sintomatología poco precisa y su diagnóstico no resulta sencillo.
Debemos sospechar esta patología, las hemartrosis espontáneas de la articulación sin antecedentes traumáticos en pacientes jóvenes que periódicamente consultan por nuestros servicios de ortopedia.
Existen otras entidades clínicas que se manifiestan con derrames articulares especialmente en gente joven, estas están presentes en las artritis reumatoidea juvenil, sinovitis vellosonodular, coagulopatías, osteocondritis disecante, hemofilia y en algunos casos de meniscos discoideos.

Servicio de Cirugía Artrosópica
Hospital Militar Central
Luis María Campos 726 - Bs. As. Argentina

MATERIAL Y METODO

Durante el año 1999, en el Servicio de Cirugía Artroscópica del hospital Militar Central fueron tratados 2 pacientes con tumores vasculares de rodilla.

CASO 1

El primero de ellos corresponde a un varón de 20 años, estudiante, cuyo síntoma predominante eran bloqueos dolorosos en la rodilla. Este mismo se fue incrementando con el tiempo y en los últimos meses aparecía en situaciones como el simple subir una escalera, como así también durante la noche mientras dormía.

Se trata de un joven de 20 años que padece una gonalgia crónica derecha de varios años de evolución.

En el interrogatorio efectuado relata que la aparición del dolor se da de manera discontínua, siendo este por momentos agudo sin sitio de preferencia alguno.

No presenta antecedentes traumáticos importantes en su rodilla, pero se destaca la atrofia que afecta al músculo cuadriceps.

Otra característica de su examen es la aparición conjunta de un seudobloqueo a la flexión en 30 grados.

Las maniobras semiológicas meniscales y los test de Lachmman y Pivot Shift son negativos.

Presenta signos esporádicos de derrame articular cediendo espontáneamente con reposo y AINE

Los estudios Rx, y de TAC fueron en todos los casos negativos, en cambio, se destaca la RNM como método fundamental para su diagnóstico. (Fig 1)

El mismo se caracteriza por su ubicación central adosado al Ligamento Cruzado Posterior desplazando hacia lateral al Ligamento Cruzado Anterior.

Su densidad lo asemeja como un tumor con características líquidas y su forma multilobulada ocupa prácticamente el intercóndilo femoral (Fig 2-3-4)

En T2 es fácilmente distinguible como una masa homogénea que ocupa todo el contorno del cóndilo femoral interno.

Los estudios de laboratorio no presentaron alteración alguna.

La imágen artroscópica nos demuestra su coloración

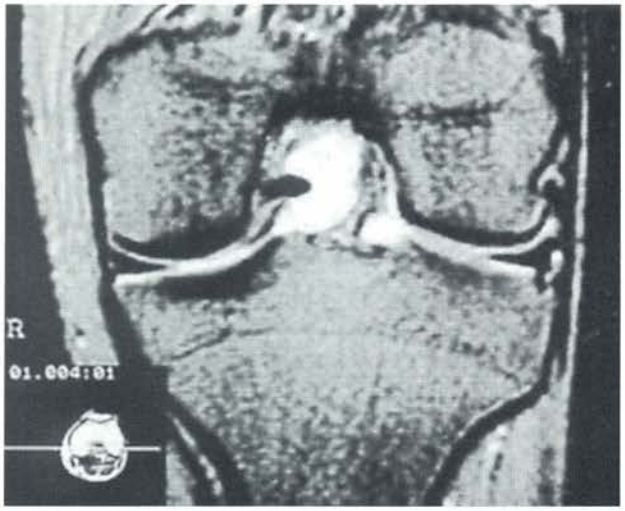

Figura 1

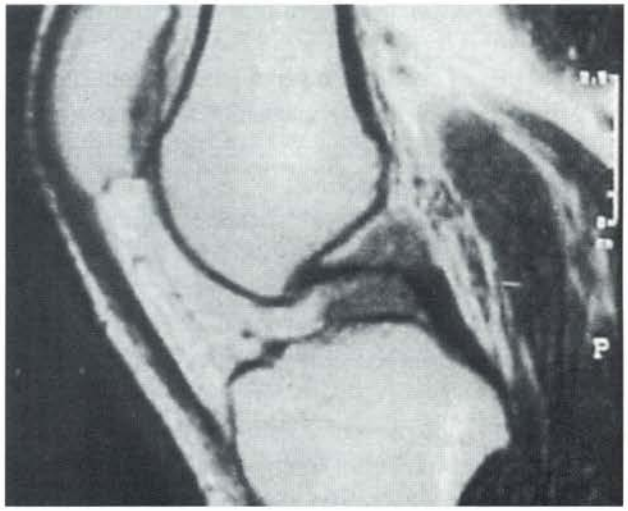

Figura 2

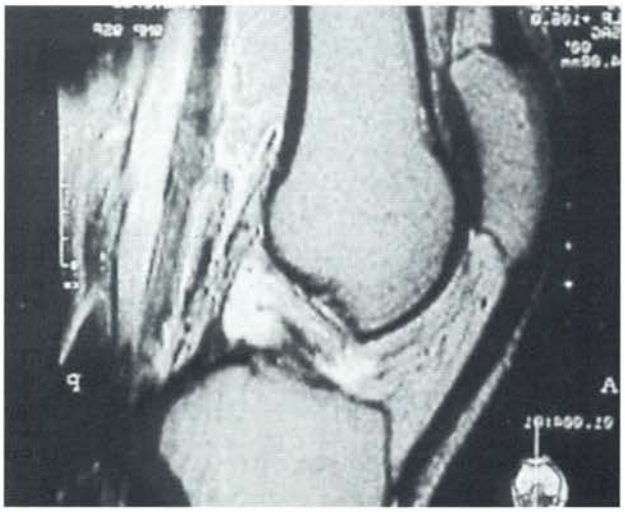

Figura 3

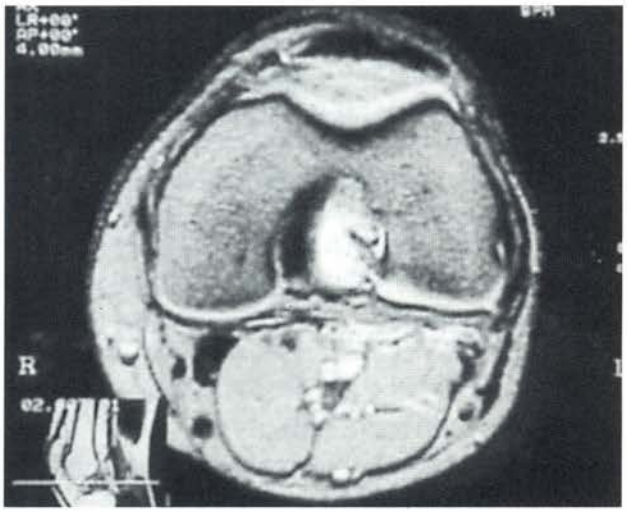

Figura 4

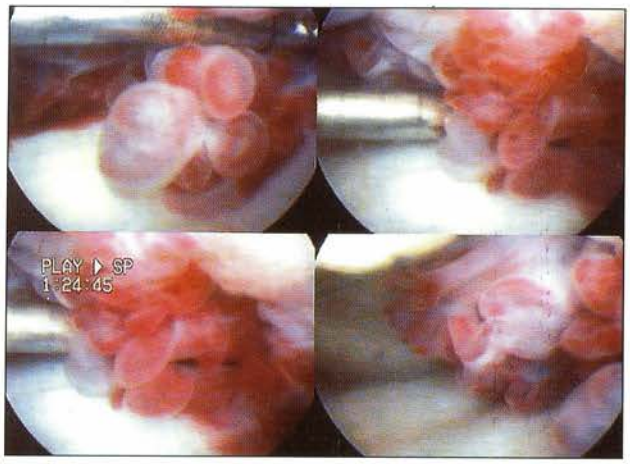

Fig. 5: Hemangioma Vascular Vesicular de rodilla

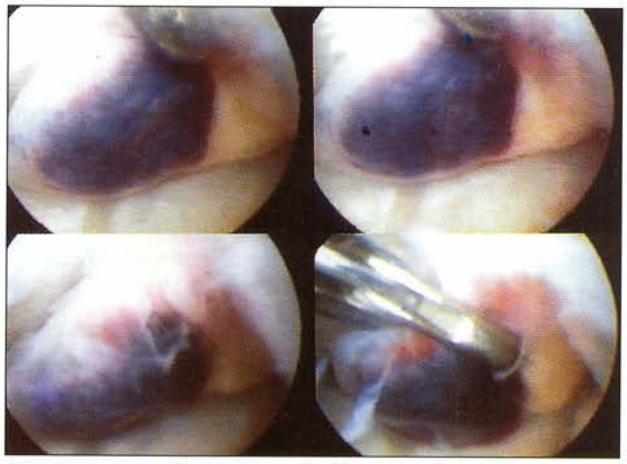

Fig. 6: Hemangioma Vascular Nodular de rodilla

rojiza y de aspecto vesicular semejante a "racimos de uva" (Figura 5)

CASO 2

El segundo caso corresponde a una mujer de 18 años cuyos sintomas eran similar a un síndrome rotuliano.

No refería antecedentes traumáticos de importancia pero lo llamativo era la aparición de un recurrente derrame articular que le obligaba a concurrir frecuentemente a la consulta.

Mujer de 18 con síntomas semejantes a un sindrome rotuliano, con características de dolor en cara anterior de rodilla, que los mismos se incrementaban al subir y bajar escaleras.

No presentaba antecedentes traumáticos importantes.

Al examen físico presentó derrames articulares en la que fue necesaria realizar en varias oportunidades artrocentesis de su rodilla evacuando entre 40 a 60 cc de líquido hemorrágico.

Solamente fueron realizados estudios Rx y de TAC siendo estos últimos negarivos.

No fue posible realizar RNM y en este caso se procedió en forma absoluta a efectuar la artroscopia de rodilla.

En este estudio se comprueba la aparición de un tumor vascular nodular ubicado delante del LCP. (Figura 6)

Técnica quirúrgica

En estos dos casos se realizó anestesia raquídea y se colocó manguito hemostático.

Los portales utilizados fueron los clásicos anteriores interno y externo.

En el primero de los pacientes el tumor fue fácilmente localizado por su coloración rojoviolácea y se destaca su aspecto vesicular y multilobulado adoptando la clásica forma en "racimos de uvas". (Fig. 5)

Se encuentra ubicado sobre el LCP cubriendolo en su totalidad, y adherido al mismo.

Una vez identificado se procede a su liberación y extirpación. En este paso fue necesario el uso del shaver a bajas revoluciones a 150-300 rpm evitando de esta manera el profuso sangrado en este tipo de tumor. Asi mismo se completó su extirpación con pinzas resectoras basquet, dukcbill, etc.

Se tuvo la precaución de no lesionar a los ligamentos cruzados anterior y posterior dado la vecindad de estos con el tumor.

Culminada la extirpación del tumor se procedió a la completa exploración de los compartimientos posteriores mediales y laterales y observando si existían o no restos tumorales.

En el segundo caso el aspecto del tumor lo era en forma nodular su coloración rojovinosa y su ubicación por delante del LCP. (Fig. 6)

En la extirpación de este tumor fue solo necesario utilizar pinzas y tijeras delicadas.

Finalizamos la cirugía al comprobar la indemnidad en las demás estructuras de la articulación.

En el postoperatorio inmediato se inicia la descarga del miembro sin restricciones y con un plan de fortalecimiento muscular.

Estudio anatomopatológico

El informe presentado por el Dr. Gallardo indica fragmentos de tejido con estructura vasculares an-

giomatosas de tipo cavernoso, recubiertas por paredes musculares lisas. Diagnóstico; *"Hemangioma cavernoso de origen venoso"*.

DISCUSION

Son pocos los trabajos científicos que tratan sobre este tema. Los mismos hacen referencia a los pocos casos presentados, en tal sentido, el número reportado por Seimon y col (29) en 1986 fue de solo 100 casos.
Lewis (17) presentó 11 casos de su trabajo original. Moon (23) en 1973, 137 casos. Hasta la fecha, sólo 200 tumores de origen vascular del tipo hemangioma de rodilla han sido reportados.
Todos los autores coinciden en la prevalencia de la aparición de adultos jóvenes y los síntomas concuerdan en su totalidad.
Algunos autores destacan en que debe tenerse en cuenta a aquellas hemartrosis espontáneas de la rodilla que aparecen en los adultos jóvenes. (3-12-14-15-16-22-27-28-34)
Se destaca lo complejo y difícil que significa arribar al diagnóstico preciso con los estudios complementarios de rutina, siendo de capital importancia el uso de RNM, que permite identificar claramente la masa tumoral.
En nuestro caso particular nos pareció de suma importancia la utilización de la RNM como método de diagnóstico específico para el estudio en este tipo de pataología, como así también lo confirman Shapiro y Fanton (30)
Este estudio también nos permite estudiar con más presición la ubicación que estos tumores adoptan dentro de la rodilla.
En tal sentido es de destacar una predilección de los tumores de alojarse en el compartimiento anterior, medio y posterior, siendo de menor porcentaje la aparición en los sectores laterales, tal como lo mencionan los distintos trabajos al respecto. (4, 5, 6, 7, 10, 11, 13, 19, 20, 21, 22, 24, 26, 33)
Stout (32) en su trabajo realiza una clasificación anatomopatológica.
Por tal motivo creemos que nuestra clasificacción en Preligamentaria (Anterior), Yuxtaligamentaria (Central) y Postligamentaria (Posterior) puede ser útil.
El otro detalle es con respecto a su aspecto.
Nuestros 2 casos se diferencian claramente en dos formas.
Nodular y Vesicular .

TUMORES INTRAARTICULARES DE RODILLA

CLASIFICACION ARTROSCOPICA

	ANTERIORES (Preligamentarios)
UBICACION	*CENTRALES (Yuxtaligamentarios)*
	POSTERIORES (Postligamentarios)
	NODULAR
FORMA	
	VESICULAR

Distintos autores como Paley, Jackson (24) Juhl y Krebs (7) utilizan a la cirugía artroscópica como método diagnóstico y terapéutico.
Otro estudio a tener en cuenta es la arteriografía como complemento diagnóstico, este puede ser útil en los casos de hemangiomas subcutáneos que aparecen en otra parte de la extremidad. (20)
diversas opiniones son vertidas con respecto al tratamiento a utilizar en este tipo de lesión. Algunos autores consideran a la embolización selectiva (9) como alternativa, otros son partidarios de la resección a cielo abierto. (1, 7, 23, 26, 30)
La extirpación artroscópica (3, 7, 24, 25) y en otro orden el uso del holmiun YAG laser, (2, 18) ha dado, según la bibliografía buenos resultados para este tumor vascular.
En otro sentido, otros señalan que la radioterapia ha sido efectiva para resolver este tipo de lesión vascular (31) en los casos en que la extirpación no puede ser accesible.
En nuestra opinión creemos que el empleo de la artroscopía resuelve en forma satisfactoria esta patología.

CONCLUSION

Los tumores intraarticulares pueden manifestarse de diversas maneras. En algunos casos, la sintomatología es de aparición brusca con signos evidentes y clínicamente fáciles de diagnosticar, en cambio, existen entidades que no suelen ser tan floridas y el uso de los elementos auxiliares de diagnóstico tampoco permiten llegar a un diagnóstico definitivo. En este caso particular creemos que la RNM es el método más efectivo para su diagnóstico, y destacamos que la artroscopía se ha convertido en un recurso terapéutico de gran utilidad para el tratamiento de esta patología.
Los resultados en este caso demostraron que la mínima agresividad en la articulación para la resolución de este tipo de tumor vascular en la rodilla tiene un resultado altamente satisfactorio.

BIBLIOGRAFIA

1. Aalbert JR: Synovial hemangioma of the knee. A cases report Acta Orthop Scand, 61. 88-89.

2. Apfelberg DB, Maser MR, Lash H, White DN: Yag laser resection of complicated hemangiomas of the hand and upper extremity. Journal of Hand Surgery Vol 15 A 765-773. 1990.

3. Boe S: Synovial Hemangioma of the knee joint. A case report Arthroscopy 1986: 2:`178-180.

4. Byung - III Lee Jae-Eung Yoo Sung - Ho Lee Kyung - Dae: Mini Localized Pigmented Villonodular Synovitis of the Knee Arthroscopic treatment. Journal Arthroscopy Vol 14 N° 7 764-768. 1998.

5. Beguin J, Locker B, Vielpeau C, Souquiers G: Pigmented villonodular synovitis of the knee. Results from 13 cases Arthroscopy 1989. 5. 62-64.

6. Delcogliano A, Galli , Menghi A, Belli P: Localized Pigmented Villonodular Synovitis of the knee Report of two cases of pat involvement Journal Arthroscopy Vol 14 N° 5 527-531. 1998.

7. Juhl M, Krebs B: Arthroscopy and synovial hemangioma or gigant cell tumor gioma or gigant cell tumor of the knee. Arch Ortho Traumatic Surg 1989: 108, 250-2.

8. Elliot AJ, Fulkerson JP: Skeletal muscle hemangioma. A cause of unexplained pain about the knee. Arthroscopy 1989. 5, 269-73.

9. Gould ES, Potter HG, Huvos A, Furie R, Crystal KS: Case report 671 arteriovenous malformations of the right lower extreity with associated intraosseous hemangiomatosis Skel. Radiol 1991. 20; 303-5.

10. Gozal D, Soudry M, Arad P, Jaffe M, Boos JH: Arteriovenousus hemangioma of the joint capsule of the knee in a child. E J Pediatr 1988. 148, 198-9.

11. Ficher B, Munaretto F, Fritschy D, Peter R: An unusual arthroscopic discovery. An intraarticular schwannoma of the knee. Arthroscopic Vol 10 N°1, 113-117. 1994.

12. Linson MA, Posner IP: synovial hemangioma as a cause of Recurrent knee effusions. J Am Med Assoc 1979; 242: 22145.

13 Jacobsen KE. Andrews J: 5R Localized pigmented villonodular synovitis of the knee mimicking meniscal injury. Arthroscopy 1986. 2:217-221.

14. Koch RA, Jackson DW: Juxtarticular hemangioma of the knee associated with a medial synovial plica. A case report. Am J Sport Med 1981; 9 265-267.

15. Hawley WL, Ansell BM: Synovial hemangioma presenting as monoarticular arthritis of the knee. Arch Dis Chold. 56-558-560. 1981.

16. Larsen IJ, Landry RM: Haemangioma of the synovial menbrane. J Bone Joint Surg AM 1969 51, 1210-1212.

17. Lewis RC Jr, Coventry MB, Solule EH: Hemangioma of the Synovial membrane. J Bone Joint Surg [Am] 1959; 41:264-71.

18: Lenchick L, Poznanski AK Donaison JS Sarwak JF. Case report 681 Synovial hemangioma of the knee, Skel Radiol 1991, 20, 230-1.

19. Liu S, Osti I, Myrzayan R: Ganglion cyst of the anterior Cruciate ligament: A case report and review of the literature. Journal Arthroscopic Vol 10 N°1 110-1121994.

20 Mancini GV, Simone L, Bruno G, Pcci G: Localizated Pigmented villonodular Synovitis of the knee. Journal Arthroscopy Vol 14 N°5 532-536. 1998.

21. Muscolo A, Makino A, Costa Paz M, Ayerza M: Sinovitis vellosonodular Pigmentada de rodilla, diagnóstico con RNM y tratamiento Artroscópico. revista Argentina de Ortopedia y Traumatología vol62 n 2 257-263.

22. Meislin RJ, Parisien JS: arthroscopy excision of synovial hemangioma of the knee. Arthroscopy 1990, 6, 64-67.

23 Moon NF: Synovial hemangioma of the knee

joint. A review of previously reported cases and inclusion of the new cases. Clin Orth. 1973, 90. 183-190.

24. Paley D Jackson RW: synovial hemangioma of the knee joint diagnosis arthroscopy. Arthroscopy. 1986, 2. 174-177.

25. Pinar H, Bozkur M, Baktroug L, Karaoglan O: Intrarticular hemangioma of the knee with meniscal and bony attachment. Journal Arthroscopy. Vol 13 N° 4, 1997, 507-510.