Sindrome de Hiperpresión de la Rótula Realineación Artroscópica

Dr. Luciano Quevedo
Departamento de Artroscopìa y Medicina del Deporte,
Centro de Traumatologìa y Ortopedia de San Isidro (CTO). Hospital Evita Pueblo. Berazategui.

RESUMEN:
El dolor anterior de la rodilla es un cuadro clínico frecuente en la población deportista, especialmente en los jóvenes adolescentes. La hiperpresión de la rótula es una de las causas más frecuentes de este cuadro. Después de una sistematizada evaluación- que consta de una interrogatorio y semiología- tomándose en cuenta el tiempo de aparición de los síntomas, el desplazamiento e inclinación radiológico y el grado de condromalacia y lesión subcondral, son factores claves para la indicación y pronóstico de esta patología.
En este trabajo se evaluaron los resultados clínicos, en la liberación del alerón externo más el retensado del alerón interno artroscópicos combinados.
Se evaluaron cuarenta y cinco pacientes, con un seguimiento de 16.3 meses. Se concluye que el retensado, combinado con una liberación logra una mejor distribución de las presiones y fuerzas sobre las superficies articulares de la rótula con un aceptable resultado clínico.

ABSTRACT:
The anterior pain of the knee is of frecuent apearence in young atlhete.The hiperpresure of the patella is main cause of this ailment. The lapse of appearence of synthoms the displacement and lateral tilt, the grade of conndromalacia and subcondral lesion are key factor in the tratment and porgnosis of this patology.
This study we have evalunted the clinical results of arthroscopy. The lateral release plus the interior strain as a conbined method by arthroscopy.
We have evalunted 45 patientes, with a follow up of 16.3 month. We have conclueded, that the interior strain combined with lateral release givges a better distribution of the patella presure on the articular surface with good clinical

INTRODUCCION

El dolor anterior a la rodilla es un síntoma frecuente en la población deportista joven (1, 6, 7, 11, 16, 17, 20, 25, 27, 30). Numerosos autores se han referido a este problema, los tratamientos conservadores y quirúrgicos los han llevado a diferentes indicaciones y técnicas propuestas, que son variadas. (1, 2, 6, 19, 20).

* Centro de Traumatologìa y Ortopedia.
Departamento de Artroscopìa.
Av. del Libertador 16.664 (1642) San Isidro. Argentina.
E-mail: ctosisd@lvd.com.ar
Para optar a miembro titular de la A.A.A.

Generalmente, entre los pacientes que padecen de este cuadro, existe una alineación defectuosa del aparato extensor de la rodilla que predispone, ante la exigencia deportiva a la aparición de los síntomas típicos (3, 7, 13, 14, 18, 22).
Existen numerosos métodos, clínicos, radiológicos de tomografía computada y actualmente de resonancia magnética nuclear (9,12,15,21,26,31,32) que permiten analizar las distintas variedades de la articulación femoropatelar.
Numerosos términos fueron utilizados para la patología del síndrome de hiperpresión rotuliano a los pacientes portadores de este trastorno, rótulas displásicas, subluxaciones, desplazamientos e

inclinaciones. El tratamiento inicial conservador es indicado en forma habitual y no es raro observar pacientes que han recibido esta terapia en repetidas oportunidades con resultados inciertos. Diferentes autores han reportado resultados satisfactorios en un porcentaje variable de los casos con tratamiento conservador. El fundamento principal de estos tratamientos tiene como finalidad descomprimir la faceta externa. Este objetivo es raramente alcanzado en nuestra experiencia, luego de diagnosticada la patología debido a la exigencia deportiva, adjudicándole a la orientación de las fuerzas de extensión y a la función rotuliana y femoral los fracasos incruentos.

Ante la falta de respuesta al tratamiento conservador, muchos autores han propuestos distintas técnicas de liberación del retináculo lateral (5,10,24), inicialmente a cielo abierto y en la última década por vía artroscópica.

El propósito de este trabajo es presentar los resultados con una técnica de realineación artroscópica de las fuerzas de extensión que se ejerce sobre la rótula. Esto incluye una liberación del retináculo externo y un tensado del retináculo interno, por medio de una plástica artroscópica

MATERIAL Y METODO

Fueron estudiados cuarenta y cinco casos que se les diagnosticó síndrome de hiperpresión y en los cuales había fracasado el tratamiento incruento realizándose una realineación artroscópica. Estos paciente fueron tratados de la misma manera, según una sistemática, en el ambiente privado (treinta y cinco casos) y hospitalario (diez casos), con igual procedimiento artroscópico.

Selección de los casos

En un 57% de los casos habían repetido por lo menos dos series de tratamientos de fisioterápia y por un período mínimo de tres meses sin resultados satisfactorios. Todos los pacientes fueron estudiados en forma similar, clínicamente se evaluó la actitud, la valoración dismétricas, y morfotipo rotacional, orientación de rótulas, observación de pies y marcha; se realizó la palpación y maniobras activas y pasivas, cabe destacar, el signo de Bado, test del cepillo y Zöhler, y valoración del ángulo "Q". Excluyendo los casos de genu, valgo y extrarotación tibial mayor de 15°.

Como métodos complementarios se realizaron radiografías (frente y perfiles), axiales con técnica de Merchant (para evaluar el desplazamiento), técnica de Laurin (21, para evaluar la inclinación). Encontrando diferentes grados de desplazamiento e inclinación lateral de la patela de presión del cóndilo externo. Según las formas de rótula de Wiberg (1941) se encontraron del Grupo I: 12 pacientes (27%); del Grupo II: 28 pacientes (62%); y Grupo III: 5 pacientes (11%); prevaleciendo por lo tanto la rótula con faceta externa dominante. El ángulo "Q" se encontró aumentado en un promedio de 15° (rango de 10° a 18°). En forma sistemática se les realizó RMN con contracción y relajación de cuadriceps en 20° de flexión de rodilla. Fueron incluídos en el presente estudio el grupo de pacientes que presentaban las características de un síndrome de hiperpresión puro o un desplazamiento lateral de la patela menor de 18mm, en la en la evaluación bajo contracción cuadricipital en la RMN.

Se excluyeron los casos con antecedentes de displasias severas, desejes del miembro, o en la altura de la patela los pacientes con episodios de luxación única o múltiple.

Los pacientes en los que fracasó el tratamiento incruento se les realizó tratamiento artroscópico liberándose el retináculo lateral y un retensado del retináculo medial con cuatro o cinco puntos con material reabsorbible. La liberación se efectúo con electrobisturí y no se colocó hemosutor en ninguno de los casos. El retensado interno se realizó por una incisión artroscópica única medial de 5 a 8 mm, con una sutura reabsorbible de polidioxanona. En todos los casos se constató una realineación clínica y artroscópica intraoperatoria.

En 68% de los casos la patología era bilateral, y en 16% (seis casos) se efectuó el tratamiento artroscópico en ambas rodillas. Los procedimientos bilaterales fueron efectuados en tiempos quirúrgicos diferentes.

De los casos operados con respecto a los deportes que realizaban se dividieron en 64% (veintinueve pacientes) en deporte de contacto y de no contacto 36% (dieciséis pacientes). Los deportistas de alta competencia representaron un 38% (diecisiete pacientes).

El período desde la aparición de los síntomas hasta la intervención fue de 6.6 meses de promedio (rango 3-28 meses).

Técnica Quirúrgica:

Los pacientes fueron operados con anestesia local con sedación consciente y sin manguito hemostático. La semiología artroscópica de rutina se realizó en todos los casos, tratando las lesiones asociadas, especialmente la resección de bridas sinoviales,

patologías que comúnmente se asocia al síndrome de hiperpresión de rótula. En los casos de condromalacia grados II y III, se realizó regularización de las lesiones.

Retensado Interno

Se realizó el retensado artroscópico de afuera adentro sobre el retináculo medial junto a la membrana sinovial. Cuatro o cinco puntos son suficientes y se realizó cruentado cápsulo-sinovial interno con el fin provocar una cicatriz fibrosa que colabore con la plástica luego de la reabsorción del material de sutura. La plástica se realiza desde el límite del vasto interno hasta las últimas fibras distales del retináculo. El retensado interno se realiza por medio de una técnica simple y con instrumental de sutura artroscópica. Por una aguja pasahilo se introduce la sutura y con otra aguja pescahilo se toma la misma por dentro efectuando una plicatura trans-sinovial. La magnitud de la plicatura estará determinada por la tensión necesaria para el correcto centrado de la patela. Utilizamos sutura de polidioxanona y se dejan reparados los puntos por fuera hasta haber finalizado la liberación externa, en que se fijan los puntos internos y se evalúa el centrado patelar. Una vez finalizado el procedimiento se realiza una confirmación dinámica artroscópica del centrado rotuliano en flexión y extensión, la relación entre la patela y los cóndilos femorales y la orientación de las carillas articulares rotulianas. Gráfico 1, Fotos 1 y 2.

Liberación del Retináculo Lateral:

Mediante abordajes laterales superior e inferior se realiza la liberación con elctrobisturí en forma intrasinovial y a una distancia del borde externo rotuliano de 3 a 5 mm. La completa apertura del retináculo es la clave del éxito en la liberación. Es de importancia caute-

Gráfico 1: Esquema de la técnica de retensado interno.

Foto 1: Vista artroscópica de la Técnica de retensado interno.

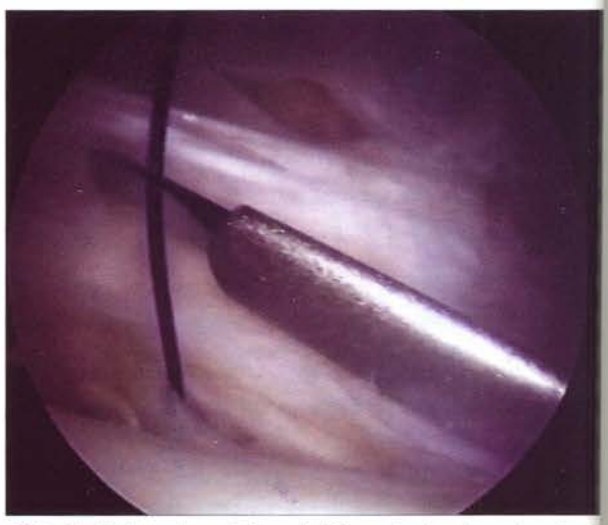

Foto 2: Vista artroscópica del Cruentado cápsulo-sinovial interno.

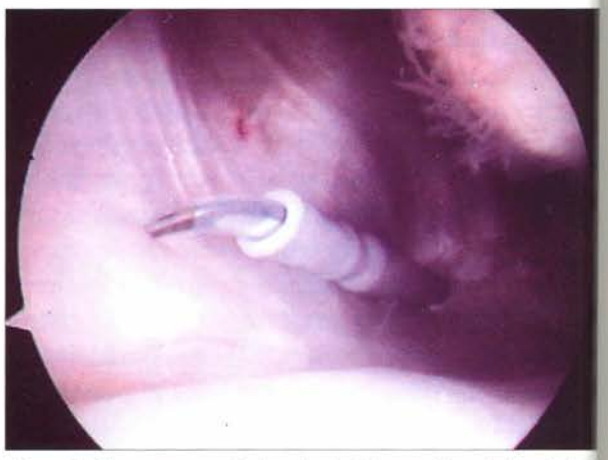

Foto 3: Vista artroscópica de la Liberación del retináculo lateral.

rizar las ramas de la arteria genículada externa con el objeto de evitar hemorragias, post-operatoria. La liberación se considera completa cuando puede inclinarse la patela a 45° y se visualiza artroscópicamente una apertura completa del retináculo. (Foto 3)

Tratamiento de la Condromalacia:
En caso de existir lesiones del cartílago articular de la rótula, es necesario su tratamiento artroscópico. En las lesiones del grado I, no es necesario realizar tratamiento quirúrgico, en cambio en los grados II y III, se regularizan las lesiones mediante shaving de la zona, resecando el tejido necrótico y degenerativo. No se efectuaron tratamientos abrasivos en las lesiones de pacientes jóvenes.

Tratamiento Post-operatorio
El paciente es colocado en una férula fija en extensión y se recomienda la utilización de muletas para la descarga del peso. A las 48 hs. Se comienza con la rehabilitación con movilización pasiva suave según confort, crioterapia que el paciente continúa en su domicilio y electroanalgesia. La protección de la férula y descarga del peso se recomienda por un breve período, quitándola dentro de los primeros 8-10 días.
Se divide la rehabilitación, como otros tipos de patologías, en cuatro fases:
Fase I: Máxima protección, 7 a 10 días, en que limita la carga y la flexión.
Fase II: Moderada protección, de 11 a 28 días, donde se realiza marcha asistida.
Fase III: Mínima protección, de las 4 a 8 semanas, durante las cuales se prioriza el fortalecimiento muscular.
Fase IV: Retorno al deporte, que se extiende de las 8 semanas hasta los 6 meses como máximo, en que se entrena el gesto deportivo (promedio 3 meses).
Sólo se autoriza el deporte cuando el paciente está completamente asintomático y dependiendo del grado de condromalacia previo al tratamiento.

Complicaciones
No hubo en esta serie casos de complicaciones como infección, esfacelo de la herida, hematomas a repetición, y ninguno requirió una segunda operación como consecuencia de alguna complicación.
En dos casos (4.4%) se registró cicatriz hipetrófica o de tipo queloide en los abordajes.
En ocho casos (17.7%) se registraron molestias o una induración de la región del retensado, que desapareció en un promedio de cuatro meses.
En dos casos (4.4%) se registró un derrame post-operatorio que no debió ser evacuado. Demorando la iniciación de la flexión.

Evaluación Radiológica y Funcional Post-operatoria
Las radiografías post-operatorias incluyeron frente y perfiles en 30 y 45° de flexión axiales con técnicas de Merchant y Laurin, que se realizó en el post-operatorio inmediato y a los 2, 3, 6, 9 y 12 meses. La comparación radiológica se realizó entre los estudios pre y post- operatorios evaluando la inclinación y el desplazamiento de la rótula. Los cambios radiográficos son irregulares y no indican en algunos casos el resultado clínico obtenido, aún así, se logra demostrar aumento del espacio articular externo, centrado de la patela y reorientación de sus caras articulares.
La evaluación funcional se realizó con el test de UCLA modificado (Cuadro I). La valoración muscular se realizó en forma comparativa en tono y volúmen.

	Nivel Deportivo	**Dolor cuando comenzó síntomas**
Excelente	= Nivel deportivo.	Sin dolor.
Muy Bueno y Bueno	= o semejante Nivel deportivo.	Dolor ante la exigencia o posterior al deporte.
Regular	Disminución del Nivel deportivo.	Si, al realizar deporte.
Malo	No realiza práctica deportiva.	Aumento del dolor ante la práctica del deporte.

Cuadro I

RESULTADOS

Los pacientes fueron evaluados según la tabla de evaluación de UCLA modificado (Cuadro II).

	Nivel Deportivo	Dolor cuando comenzó síntomas
Excelente	38 Casos 84.4%	
Muy Bueno y Bueno	2 Casos 4.4%	
Regular	4 Casos 8.8%	
Malo	1 Caso 2.2%	

Cuadro II

Se consideró un resultado excelente en el 84% de los casos (38 pacientes), se obtuvo un retorno al deporte a un igual nivel deportivo del 100% de éstos. De los mismos el promedio de tiempo requerido para la recuperación completa fue de 4.3 meses. En el 4.4% (2 casos) de los pacientes considerados con resultado muy bueno y bueno retornó al deporte en el mismo nivel, pero subjetivamente refirió una disminución de su rendimiento. El resultado obtenido se consideró regular en un 8.8% (4 casos) de los pacientes y el retorno al deporte fue en un nivel inferior al alcanzado antes de la aparición de los síntomas y un 2.2% (un caso) de los pacientes operados el resultado fue malo y se vio imposibilitado de retornar al deporte en forma competitiva. Un 11% (5 casos) de los pacientes luego de retornar al deporte presentaron después de los seis meses algún dolor anterior en la rodilla en cierto momento de la actividad deportiva.

Condromalacia:

Se encontró diferente importancia en la lesión del cartílago articular, se halló en un 51% (23 casos), según la clasificación de Outerbridge (41.42):

Grado I:	Edematoso	56 %	13 casos.
Grado II:	Fisurario	35 %	8 casos.
Grado III:	Fragmentario	9 %	2 casos.
Grado IV:	Erosivo	0%	0 caso.

Con respecto a la recuperación de la masa muscular en un 84 % (38 casos) los pacientes recuperaron la fuerza y el tono comparativamente con el miembro contralateral, un 22.2 % (10 casos) disminuyó hasta un 10 % la fuerza y un 4.4 % (2 casos) superó este porcentaje. El signo de aprehensión (Bado) sólo desaparece tardíamente y no se considera de importancia en relación al resultado clínico inmediato.

En la evaluación radiológica el ángulo "Q" mostró un centrado de 3 % promedio (0°-11°)

Complicaciones

No hubo en esta serie casos de complicaciones como infección, esfacelo de la herida, hematomas a repetición, y minguno requirió una segunda operación como consecuencia de alguna complicación.

En dos casos (4,4%) se registró cicatriz hipertrófica o de tipo queloide en los abordajes.

En ocho casos (17.7%) se registraron molestias o una induración de la región del retensado, que desapareció en un promedio de cuatro meses.

En dos casos (4.4%) se registró un derrame postoperatorio que no debió ser evacuado. Demorando la iniciación de la flexión.

DISCUSION

En la liberación externa de la rótula con el retensado del retináculo interno realizado artroscópicamente, se observaron resultado clínicos aceptables y e

retorno a nivel deportivo en un gran porcentaje de los casos. Consideramos que este resultado se debe a la reorientación en la dirección de las fuerzas musculares y en una redistribución que mejoran la biomecánica de la articulación femoropatelar. Dichas fuerzas, mediante la reorientación, distribuyen las presiones sobre las dos facetas articulares de la rótula, disminuyendo el disbalance y la hiperpresión externa, existente en este cuadro.

El dolor patelofemoral es frecuente en la población deportista joven; su tratamiento ha sido motivo de la descripción de diversas técnicas, con distintos resultados en la literatura del mundo. En este trabajo concluimos que existe un aceptable resultado clínico entre los pacientes con liberación de retináculo externo más retensado de retináculo interno. Se logró un previsible resultado, con disminución de los síntomas y un retorno al deporte en un nivel similar al previo a la operación en la mayoría de los casos.

Con esta técnica, que es un procedimiento quirúrgico simple y eficiente, en los casos de excelente resultados se logró el retorno al deporte competitivo, que se efectuó entre los tres y ocho meses, momento en que se considera que el resultado obtenido es el máximo exigible al método.

Aún confiando plenamente en este método, cuando la indicación es correcta, mantenemos la reserva respecto a la plena recuperación y el nivel competitivo de los pacientes, sobretodo cuando la exigencia deportiva es profesional o de máxima competencia.

BIBLIOGRAFIA

1. Baumgartl, F.; Das Kniegelenk, p. 452. Berlin, Springer, 1964.

2. Carson, W. G., Jr.; James, S. L.; Larson, R. L.; Singer, K. M.; and Wintemitz, W. W.: Patellofemoral disorders: physical and radiographic evaluation. Part II, Radiographic examination. Clin. Orthop., 185: 178-188, 1984.

3. Ceder, L. C., and Larson, R. L.: Z-plasty lateral retinacular release for the treatment of patellar compression syndrome. Clin. Orthop., 144: 110-113, 1979.

4. DeHaven, K. E.; Dolan, W. A.; and Mayer, P. J.: Chondromalacia patellae in athletes. Clinical presentation and conservative management. Am: j. Sports Med., 7: 5-11, 1979.

5. Ficat, R. P., and Hungerford, D. S.: Disorders of the Patello-Femoral Joint. Baltimore, Williams and Wilkins, 1977.

6. Ficat, R. P.; Philippe, J.; and Hungerford, D. S.: Chondromalacia patellae: a system of classification. Clin Orthop., 144; 55-62, 1979.

7. Fu, F. H., and Maday, M. G.: Arthroscopic lateral release and the lateral patellar compression syndrome . Orthop. Clinc. North America, 23: 601-612, 1992.

8. Fulkerson, J. P.: The etiology of patellofemoral pain in young, active patients: a prospective study. Clin. Orthop., 179; 129-133, 1983.

9. Fulkerson, J. P.: Patellofemoral pain disordes: evaluation and management. J. Am. Acad. Orthop. Surgeons, 2: 124-132, 1994.

10. Fulkerson, J. P., and Hungerfond, D. S.: Disorders of the Patellofemoral Joint. Ed. 2, p. 231. Baltimore, Williams and Wilkins, 1990.

11. Fulkerson, J. P., and Shea, K. P.: Current concepts review. Disorders of patellofemoral alignment. J. Bone and Joint Surg., 72-A: 1424-1429, Oct. 1990.

12. Fulkerson, J. P.; Tennant, R.; Jalvin, J. S.; and Grunnet, M.: Histologic evidence of retinacular nerve injury associated with patellofemoral malalignment. Clin, Orthop., 197: 196-205, 1985.

13. Fulkerson, J. P.; Schultzer, S. F.; Ramsby, G. R.; and Berstein, R. A.: Computerized tomography of the patellofemoral joint before and after lateral release or malignment. Arthroscopy, 3: 19-24, 1987.

14. Goodfellow, J.; Hungerford, D. S.; and Woods, C.: Patello-femoral joint mechanics and pathology. 2. Chondromalacia patellae. J.Bone and Joint Surg., 58-B (3): 291-299, 1976.

15. Hallisey, M. J.; Doherty, N.; Bennet, W. F.; and Fulkerson, J. P.: Anatomy of the junction of the vastus lateralls tendon and the patella. J. Bone and Joint Surg., 69-A: 545-549, April 1987.

16. Henry, J. E., and Pflum, F. A., Jr.: Arthroscopic proximal patella realignment and stabilization. Arthroscopy, 11: 424-425, 1995.

17. Huberti, H. H., and Hayes, W. C.: Patellofemoral contact pressures. The influence of Q-angle and tendofemoral contact. J. Bone and Joint Surg., 66-A: 715-724, June 1984.

18. Hughston, J. C., and Walsh, W. M.: Proximal and distal reconstruction of the extensor mechanism for patellar subluxation. Clin. Orthop., 144: 36-42, 1979.

19. Hungerford, D. S., and Barry, M.: Blomechanics of the patellofemoral joint. Clin. Orthop., 144: 9-15, 1979.

20. Inoue, M.; Shino, K.; Hirose, H.; Horibe, S.; and Ono, K.: Subluxation of the patella. Computed tomography analysis of patellofemoral congruence. J. Bone and Joint Surg., 70-A: 1331-1337, Oct. 1988.

21. Insall, J.: Current concepts review. Patellar pain. J. Bone and Joint Surg., 64-A: 147-152, Jan. 1982.

22. Insall, J., and Salvati, E.: Patella position in the normal knee joint. Radiology, 101:101-106, 1971.

23. Insall, J.; Falvo, K. A.; and Wise, D. W.: Chondromalacia patellae. A prospective study. J. Bone and Joint Surg., 58-A: 1-8, Jan. 1976.

24. Kaplan, E. B.: Some aspects of functional anatomy of the human knee-joint. Clin. Orthop., 23: 18-29, 1962.

25. Karlson, S.: Chondromalacia patellae. Acta Chir. Scandinavica, 83: 347-381, 1940.

26. Kattelkamp, D. B.: Current concepts review. Management of patellar malalignment. J. Bone and Joint Surg., 63-A: 1344-1348, Oct. 1981.

27. LaBrier, K., and O'Neill, D. B.: Patellofemoral stress syndrome. Current concepts. Sport Med., 16: 449-459, 1993.

28. Larson, R. L.; Cabaud, H. E,; Slocum, D. B.; James, S. L.; Keenan, T.; and Hutchinson, T.: The patellar compression syndrome: surgical treatment by lateral retinacular release. Clin. Orthop., 134: 158-167, 1978.

29. Laurin, C. A.; Dussault, R.; and Levesque, H. P.: The tangential x-ray investigation of the patellofemoral joint: x-ray technique, diagnostic critteria and their interpretation. Clin. Orhop., 144: 16-26, 1979.

30. Lieb, F. J., and Perry, J.: quadriceps function. An anatomical and mechanical study using amputated limbs. J. Bone and Joint Surg., 50-A: 1535-1548, Dec. 1968.

31. Lieberman, J. R.; Doney, F.; Shekelle, P.; Schumacher, L; Thomas, B. J.; Kligus, D. J.; and Finerman, G. A.: Differences between patients' and physicians' evaluations of outcome after total hip arthroplasty. J. Bone and Joint Surg., 78-A: 835-838, June 1996.

32. Lysholm, J., and Gillquist, J.: Evaluation of knee ligament surgery results with special emphasis on use of a scoring scale. Am. J. Sports Med., 10: 150-154, 1982.

33. McConnell, J.: The management of chondromalacia patella. A long term solution. Australian J. Physioter., 32: 315-220, 1986.

34. McGinty, J. B., and McCarthy, J. C.: Endoscopic lateral retinacular release. A preliminary report. Clin Orthop., 158:120-125, 1981.

35. Martin, J. E., and Dubbert, P. M.: Exercise and health: the adherence problem. Behav. Med. Update, 4: 16-24, 1982.

36. Martin, H. E., and Dubbert, P. M.: Adherence to exercise. Exer. and Sports Sci. Rev., 13: 137-167, 1985.

37. Marumoto, J. M.; Jordan, C.; and Akins, R.: A biomechanical comparison of lateral retinacular release. Am. J. Sports Med., 23: 151-155, 1995.

38. Merchant, A. C.; Mercer, R. L; Jacobsen, R. H.; and Cool, C. R.: Roentgenographic analyse of

patellofemoral congruence. J. Bone and Joint Surg., 56-A: 1391-1396, Oct. 1974.

39. Metcalf, R. W.: An arthroscopic method for lateral release of the subluxating or dislocating patella. Clin. Orthop., 167: 9-18, 1982.

40. O'Neill, D. B.; Michell, L. J.; and Warner, J. P.: Patellofemoral stress. A prospective analysis of exercise treatment in adolescents and adults. Am. J. Sports Med., 20: 151-156, 1992.

41. Outerbridge, R. E.: The etiology of chondromalacia patellae. J. Bone and Joint Surg., 43-B(4): 752-757, 1961.

42. Outerbridge, R. E.: Further studies on the etiology of chondromalacia patella. J. Bone and Joint Surg., 46-B(2): 179-190, 1964.

43. Perry, J.; Antonelli, D.; and Ford, W.: Analysis of knee-joint forces during flexed-knee stance. J. Bone and Joint Surg., 57-A: 961-967, Oct. 1975.

44. Radin, E. L: A rational approach to the treatmen of patellofemoral pain. Clin. Orthop., 144: 107-109, 1979.