NOTA TÉCNICA

Técnica de enclavado endomedular acerrojado retrógrado de fracturas distales de fémur con asistencia artroscópica.

Dr. Francisco Bongiorno; Dr. Cristian Medina; Dr. Eduardo Fernandez; Dr. Ruben Avila; Dr. Oscar Figueroa; Dr. Sebastián Needleman

RESUMEN:
Las fracturas distales de fémur son un desafío para la cirugía ortopédica. A través del tiempo fueron surgiendo distintas técnicas y materiales quirúrgicos con sus ventajas y complicaciones. El clavo endomedular acerrojado retrógrado ha mejorado el aspecto biológico de la fractura al no abrir el foco, disminuyendo el sangrado, el índice de infección y de seudoartrosis. Aquí modificamos la técnica reemplazando el abordaje pararrotuliano convencioal por un abordaje mínimo con asistencia artroscópica, describimos la técnica y sus ventajas funcionales, estéticas y de confort para el paciente, con mínima agresión de tejidos. Se realiza ubicando al paciente sobre mesa ortopédica con el miembro a operar sobre soporta corva y rodilla en flexión de 90 grados. Con asistencia artroscópica se comienza el labrado del canal, opcionalmente se realiza el fresado del mismo o se coloca el clavo directamente, previa reducción e introducción del alambre guía y posteriormente se colocan los cerrojos. En el postoperatorio se indica movilidad a las 24 horas y deambulación con muletas.

ABSTRACT:
The distal femoral fractue are challenges for the orthopedic surgery. Through out the time there were different techniques and materials with it's advantages and complications. The retrograde intramedullary nail has improved the biological aspect of the fracture by not opening it, decreasing the bleeding, the amount of infections and psudoarthrosis. Here we change the technique replacing the conventional medial parapatellar for a minimum. Incision with arthrocopic assistance describes the techniques and it's functional advantages, stetic and confort for the patient with minimun aggression of the tissues. The technique is done by placing the patent on the orthopedic table to operate the member on the knee support and in a flexion of 90°. The carve of the channel begins with arthroscopic assistance. The reduction and penetration of the nail guide is done before reaming (optional) or placing directly the nail. The bolt is placed after. The mobility is indicated in 24 hs after the operation and walking with crutches.

INTRODUCCION

Los tratamientos de las fracturas distales de fémur siempre fueron complejos, por lo difícil de la reducción y de la contención de las mismas. Los primeros tratamientos consistían en maniobras de reducción y posterior tracción esquelética o yeso. Böehler preconizó la tracción esquelética por tiempo prolongado y posterior yeso.

Luego comenzó la tendencia quirúrgica utilizándose distintos tipos de materiales de osteosíntesis, como por ejemplo clavos de Rush retrógrados (métodos que no eran suficientes para eliminar la inmovilización postoperatoria).

Neer y col. (10) presentaron en 1967 una reseña de

Servicio de Ortopedia y Traumatología del H.I.G.A. Dr. Diego Paroissien
Av. juan M. de Rosas 5975 - Isidro Casanova
La Matanza

110 fracturas supracondíleas tratadas con tracción esquelética y algunos tipos de fijación interna, concluyendo que esta fracturas no son convenientes para la fijación interna por la alta incidencia de complicaciones.
Mientras las técnicas e implantes mejoraron durante los siguientes 20 años más avances se fueron logrando. En 1979 Shazker y Lambert (12) reportaron 35 fracturas supracondíleas tratadas con fijación interna utilizando placas en L de 90 grados y 95 grados preconizando los criterios de reducción anatómica y fijación estable (AO/ASIF) con sólo el 49% de buenos y excelentes resultados.
En la década del 80 varios autores (2, 4, 11, 13) reportaron fracturas distales de fémur tratadas con placas condíleas con tornillo de compresión dinámica (DCS).
Esta técnicas con amplios abordajes presentan como desventaja el prolongado tiempo de exposición quirúrgica con mayor sangrado y riesgo de infección y seudoartrosis.
En 1988 Green (3) introduce el clavo endomedular acerrojado retrógrado con la ventaja de no abordar el foco fractuario, debiendo realizar para su introducción una artrotomía pararrotuliana. Otros (1,5, 7, 8) destacaron las visrtudes de este método. Con el fin de minimizar la agresión de partes blandas y basándonos en este método desarrollamos la técnica de introducción del clavo por una pequeña incisión con asitencia artroscópica.

MATERIAL Y METODO

Tipos de clavos

En nuestro medio existen en la actualidad tres tipos de clavos endomedulares acerrojados retrógrados de fémur.

CLAVO A:
Clavo de 10 mm y 12 mm de diámetro y 15-20-25-30 cm de largo.
Hecho de titanio.
2 orificios para cerrojos proximales y 2 orificios distales solamente. Tornillo cerrojo proximal de 4.5 mm de diámetro y 28 a 52 mm de longitud, tornillo cerrojo distales de 6.5 mm de diámetro y 50 a 90 mm de largo.
Tapón (END CAP)
Perfil canulado (tubular) que permite la introducción del alambre guía.

CLAVO B:
Clavo de 11 mm, 12 mm y 13 mm de diámetro y 15-20-25 cm de largo. Hecho en acero quirúrgico.
2 orificios para cerrojo proximal y 3 orificios para cerrojo distal.
Tornillos cerrojos de 5/6.4 mm.
Tapon (END CAP)

CLAVO C:
Clavo de 12 mm y 13 mm de diámetro y 15-20-25 cm de largo.
Hecho en acero quirúrgico.
Orificios múltiples situados cada 30 mm a lo largo del clavo.
Tornillos acerrojados de 5/6,4 mm
Tapón (END CAP)

Posición del paciente

Colocado en mesa ortopédica con el correspondiente soporta pelvis (por si precisa contratracción) el miembro sano con tracción y abeducción. El miembro a operar es apoyado sobre un soporta corva, de fabricación especial, que permite el libre pasaje del intensificador de imágenes y deja libre el miembro para la colocación de los cerrojos en esa posición, también abeducido y la rodilla en 90 grados de flexión.

Técnica quirúrgica

Por abordaje artroscópico antero esterno se introduce la óptica hasta visualizar el espacio intercondíleo y por abordaje artroscópico antero interno de aproximadamente 1.5 cm se realiza toda la cirugía, comenzando con la limpieza de la notch intercondílea, en su borde anterior, incluyendo la resección del ligamento mucoideo, pues es inmediatamente por delante del mismo y de la inserción del ligamento cruzado posterior por donde se inicia con punta cuadrada chica la perforación de la cortical (en forma manual), y luego con una de mayor envergadura ampliando el diámetro del orificio y la profundidad del mismo (bajo contro radioscópico) hasta completar casi todo el fragmento distal. Luego se realiza la reducción de la fractura y se coloca el alambre guía.
Si se piensa colocar un clavo de 10 mm, se coloca directamente, si se requiere otro de mayor calibre o por las características de la fractura que así lo requie-

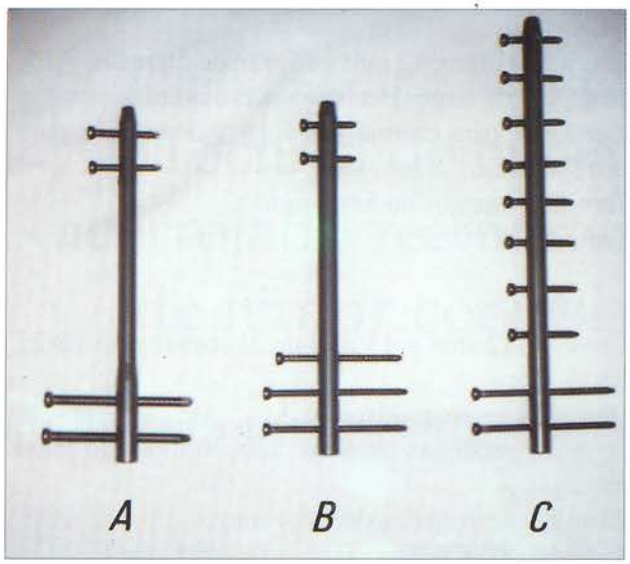

Fig. 1: Clavos endom. acer. retrógrados más utilizados.

Fig. 2: Instrumental indispensable para la realización de esta técnica

Fig. 3: Posición del paciente en mesa ortopedica.

Fig. 4: Puerta de entrada del clavo en el intercóndilo inmediatamente por delante del ligaento mucoideo.

Fig. 5: Puerta de entrada del clavo por delante de la inserción del ligamento cruzado posterior.

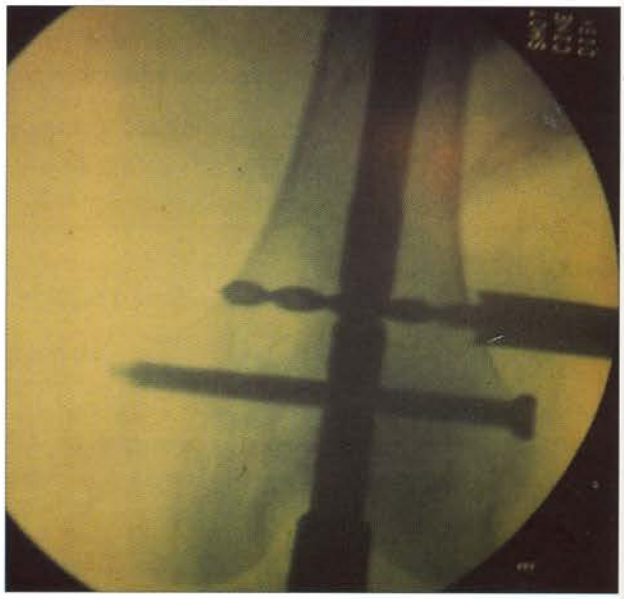

Fig. 6: Colocación de cerrojos distales con control radioscópico.

Fig. 7: Fractura distal de femur por arma de fuego operada con clav. endom. acer. retrog. con asistencia artroscópica.
Control a los 30 dias.

ra realizamos fresado con la salvedad de introducir la fresa sin accionar hasta que la punta de la misma sea visualizada en el orificio y luego realizamos el gesto del fresado, progresando cada 0.5 mm.
No usamos step drill (iniciador con dientes longitudinales muy filosos que con esta técnica pueden dañar las partes blandas o la rótula).
Posteriormente se coloca el clavo montado a la guía de colocación de los cerrojos, en este paso es dificultosa la visión artroscópica anteroexterna pues molesta la guía en esa entrada. Se colocan primero los cerrojos distales y luego los proximales concontrol radioscópico. Nuevamente con visión artroscópica se coloca el END CAP para obstruir el extremo distal del clavo y así impedir el drenaje de médula ósea hacia la articulación y para que eventualmente sea más simple la extracción del clavo en una cirugía posterior. Siempre colocamos hemosuctor y completamos el cierre con amplio vendaje simple.

Postoperatorio

Indicamos movilidad a las 24 hs; y en algunos pacientes que estuvieron con tracción esquelética un tiempo prolongado previo, (dado que por razones socio económicas no se pudo obtener el clavo antes), colocamos el miembro operado en férula de movimiento continuo (férula de Toronto), hasta obtener amplitud de movimiento completa y luego continúa con ejercicios activos. Los pacientes deambúlan de inmediato con muletas, que utilizan por un lapso que depende de la consolidación y tipo de fractura, pues de las fracturas distales del fému operadas por nuestro servicio (con este clavo y con diferentes técnicas) más del 50% fueron heridas por arma de fuego con marcada conminución (9).

DISCUSION

Los primeros tratamientos en estos tipos de fracturas consistían en tiempos prolongados de tracción y yeso seguidos de marcada rigidez y las complicaciones propias de la tracción esquelética en pacientes de mayor edad. La osteosíntesis con tornillos, tornillos placas deslizantes y clavos placas en L de 90 grados y 95 grados son cirugías donde se debe realizar grandes abordajes con la consiguiente desvitalización de tejidos, aumentando el riesgo de infección y seudoartrosis.
Estas técnicas preconizan la estabilidad de la fractura siguiendo los principios de reducción anatómica, fijación estable y compresión dinámica (9). En un estudio comparativo experimental Koval y col. (6) demostraron que la fijación con tornillos dinámica con placa en 95 grados presenta mayor estabilidad que el clavo endomedular retrógrado y que el anterogrado (modelo cadavérico con osteotomía transversal). En un estudio previo en Rancho los amigos investigaron las complicaciones de la fijación interna y revelaron la siguiente información: Primero: las fracturas tendían a consolidarse en varo; durante la aplicación de la placa el eje de fémur tendía a lateralizarse desplazando el eje condíleo de la línea media femoral, con lo cual las fuerzas solicitadas en varo llevaban a la fatiga del material con la ruptura de la placa. Segundo: la presencia de osteoporosis no permite una fijación estable.

Es obvio la ventaja del clavo endomedular con respecto a la alineación de eje femoral con los condilos reduciéndose la tendencia de las fuerzas en varo en el sitio de la fractura y la mejor fijación en hueso osteoporótico.
Además de mejorar el aspecto biológico: al no abordar el foco de fractura conserva el periosteo y el hematoma fracturario (esencial para la consolidación ósea) disminuye el sangrado y el tiempo operatorio, disminuyendo el riesgo de infección y seudoartrosis. Además la colocación de dos cerrojos transversales en la porción condilea del fémur aumenta la estabilidad de la fractura.
Pero lo preocupante para nosotros de esta técnica, es el amplio abordaje pararrotuliano que debe realizarse para visualizar la puerta de entrada en la zona intercondilea. También hemos realizado el abordaje transrrotuliano en forma experimental, tenotomía longitudinal en su totalidad con la consiguiente traumatización del mismo y dificultosa para la realización de la técnica.
La osteosíntesis con clavo endomedular retrógrado con asistencia artroscópica, además de las ventajas propias del clavo ya descriptas, se realiza con un abordaje pequeño, con una mínima agresión de partes blandas, menor tiempo de exposición quirúrgica y menor riesgo de infección, además de las ventajas funcionales, estéticas y confort del paciente.
La técnica de enclavado endomedular acerrojado retrógrado con asistencia artroscópica es una buena alternativa para las fracturas distales de fémur, pues se realiza con pequeños abordajes con la consiguiente ventaja que esto implica. Es de destacar que respetando la posición del paciente, y teniendo una buena visión radioscópica y artroscópica facilita los tiempos quirúrgicos y favorece la simplicidad del método.
Lo complicado de esta técnica es la necesidad de contar con el equipamiento adecuado para poder realizarla (equipo de artroscopía, intensificador de imágenes, mesa ortopédica e instrumental quirúrgico completo).

BIBLIOGRAFIA

1 Gellman Re, Paiement B.D., Green H.D., Coughlin R.R. Treatment of suprecondylar femoral fractures with a retrograde intramedulary nail. Clin. Orthop. 3332 P.p 90-97 1996.

2 Giles J.B., Delee J.C., Heckman J.O., Keever J.E.: Supraconoyalar-intercondylar fractures of the femur treated with a supracondylar palte and lag screw. J. Bone Joint Surg. 64-A:864-870 1982.

3 Green S.A.: Distal intramedullary fixation of supracondylar fractures of the femur. Tech. Orthop 3: 71-76 1988.

4 Healy W.L., Brooker A.F.: Distal femoral fractures. Clin Orthop 174: 166-171 1983.

5 Iannacone W.M., Bennett F.S., Delong W.C., Born C.T., Dafsey R.M.: Initial experience with the treatment of supracondylar femoral fractures using the supracondylar intramedulary nail. A prelliminary report J. Orthop Trauma 8: 322-327 1994.

6 KovAl K.J., Kummer F.J., Bharam S., Chen D., Halder S.: Distal femoral fixation: a laboratory comparison of the 95° Plate, antegrade and retrograde inserted reamed intramedullary nails. Journa of orthopaedic trauma vol 10 N° 6 p.p. 378-382 1996.

7 Leung K.S., Shen W.Y., So W.S. Grosse A: Interlocking intramedulary nailing for supracondylar and intercondylar fractures of the distal part of the femur. J. Bone Joint sur 73-A. 332-340 1991.

8 Lucas S.E., Sedgson D., Henry S.L.: Intramedulary supracondylar nailing of femoral fractures. Clin orthop. 296 p.p. 200-206 1993.

9 Medina C., Bongiorno F., Fernandez E., Solano L., Cantar M., Enclavado endomedular acerrojado retrogrado en fracturas distales de femur XXXV Congreso argentino de ortopedia y traumatología Bs. As. 1998.

10 Muller M.E., AllgoweM., Schneider R., Willenegger H.: Manual de Osteosíntesis A.O. Ed Ss. Berlin Spriager 1995.

11 Neer C.S., Grantham S.A., Shelton M.D.: Supracondylar fracture of the adult femur. J. Bone joint surg. 48-A 591-613 1967.

12 Pritchen J.W. Supracondylar fractures of the femur.

13 Schaxker J., Lambert D.C.: Supracondylar fractures of the femur. Clin orthop. 138-77-83 1979.

14 Siliski J.M., Maheing M., Hofer H.P., Supracondylar Intercondylar fractures of the femur. J. Bone joint Surg. 71-A: 95-104 1989.

15 Wilson J.N., Watson jones. fracturas y heridas articulares 3° Ed. Tomo II Pag. 938-944 1980.