

## Cartas al Editor

Estimado Comité Editorial,

Me dirijo a ustedes para realizar un comentario sobre el trabajo "Facetectomía Lateral de la Rótula como Tratamiento de la Artrosis Patelofemoral Aislada" de los autores Dr. Rodrigo Maestu, Dr. Jorge Batista, Dr. Diego Miguez, Dr. Pablo Rainaudi, Dr. Francisco Ciliberto.

La resección de la faceta lateral de la rótula es una técnica quirúrgica simple que forma parte del arsenal del cirujano de rodilla en el tratamiento de la artrosis patelofemoral. Su éxito radica en una correcta indicación y una técnica adecuada. Nosotros la realizamos en varias oportunidades con un buen resultado preliminar (seguimiento menor a dos años), según lo publicamos hace más de 1 año en un trabajo que fue presentado en la sociedad de cadera y rodilla argentina ACARO. El error más frecuente en la técnica es confundir la faceta lateral con el osteo-

fito de tracción hipertrófico del retináculo lateral, como se ve en esta presentación, que es una calcificación del mismo. El efecto de esa resección es el que se logra únicamente con la liberación del retináculo lateral aislada. Esta técnica la realizamos artroscópicamente con una fresa de alta velocidad evitando la artrotomía como mencionamos en dicho trabajo. La resección de la faceta lateral debe considerarse correctamente desde el borde lateral de la patela y de ahí 15 mm. a medial. Para obtener realmente el cambio de la superficie de apoyo y la descompresión de la tróclea lateral, usualmente muy comprometida. Por otro lado, otro componente del éxito de la cirugía es el adecuado balance lateral del retináculo. Si uno no reseca correctamente la faceta lateral termina reinsertando el retináculo en su mismo lugar original, el borde lateral de la rótula y el efecto de alargamiento y descompresión es nulo. La tensión es la misma. Uno reseca el osteofito y reinserta en la misma posición. El retináculo debe llegar 15 mm. mas a medial y permitir el desplazamiento medial de la patela 2 cuadrantes sin tensión. La adecuada resección de la faceta lateral y el alargamiento real del retináculo son los responsables del beneficio obtenidos en estos pacientes. Debe realizarse CORRECTAMENTE para obtener los beneficios propuestos con la intervención quirúrgica. Sin embargo, sigue siendo una cirugía de rescate para el tratamiento de la artrosis patelo femoral aislada.

Adjunto imágenes del Pres y post quirúrgico (figs. 1 y 2).

Dr. Claudio Mingo Saluzzi

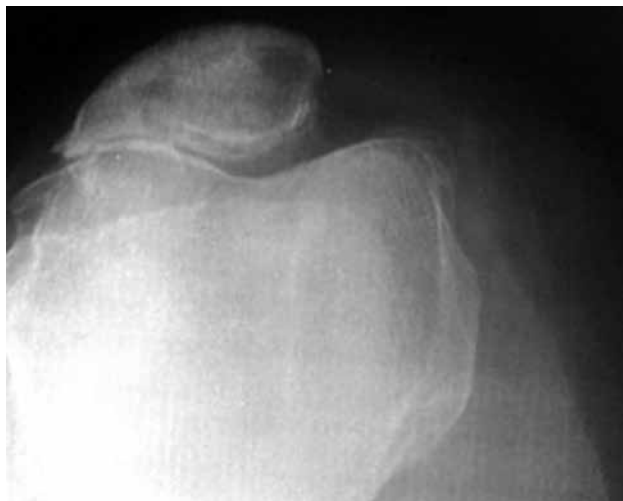


Figura 1: RX axial de rótula preoperatoria con resección de faceta lateral.

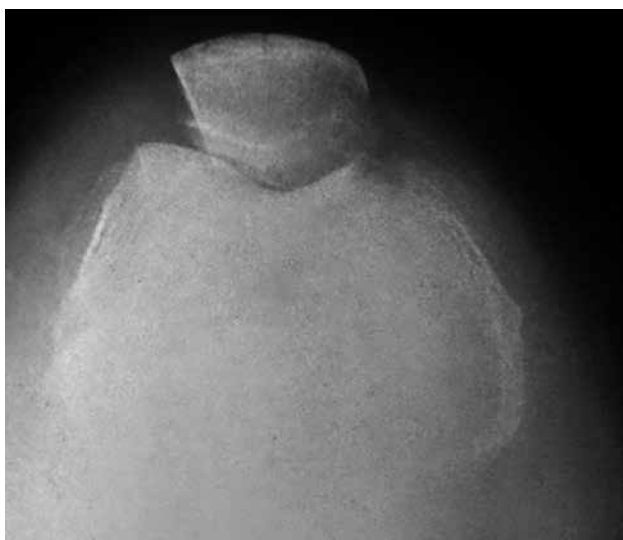


Figura 2: RX axial de rótula postoperatoria con resección de faceta lateral.