

# Reconstrucción Anatómica de LCA en Niños (Pre-Púber Tanner I) con Injerto de Donante Vivo

Mario V. Larrain, Eduardo Di Rocco, Germán Gentili, Andrés Ryan, Patricio Riatti, Alejandro Niro

## RESUMEN

**Introducción:** La mayor participación y competitividad deportiva en niños y adolescentes ha aumentado considerablemente el diagnóstico de lesiones de LCA en nuestros días.

En nuestra práctica nos encontramos cada vez más frecuentemente con este tipo de pacientes.

El propósito de esta presentación es mostrar un caso de reconstrucción de LCA en este grupo etario con una técnica novedosa (aloinjerto de donante vivo relacionado) describiendo la misma, el manejo post operatorio, el resultado y vuelta deportiva a más de un año de seguimiento. Al mismo tiempo presentar nuestro algoritmo de indicaciones efectuando una revisión bibliográfica del tópico.

**Material y método:** Paciente masculino de 9 años de edad, deportista muy activo con inestabilidad sintomática de rodilla. Reconstrucción con aloinjerto de donante vivo relacionado fijación infrafisaria en fémur y transfisaria en tibia.

**Resultados:** A los 9 meses post operatorio en resonancia magnética control mostraba una buena señal del neoligamento. El examen clínico: rodilla estable, Lachman y Pivot negativos, movilidad completa, buen trofismo y fuerza muscular, autorizándose el retorno progresivo a la práctica deportiva. Actualmente 17 meses post operatorios presenta rodilla estable con actividad deportiva plena.

**Conclusión:** Creemos que la técnica con donante vivo relacionado es una buena indicación para este grupo de pacientes cada vez más numeroso. La experiencia de los autores australianos con pasaje transfisario de la reconstrucción ha mostrado buenos resultados. Creemos que la variante de reconstrucción intraepifisaria en fémur, si bien es más demandante técnicamente, mejoraría el pronóstico de la reconstrucción en esa zona anatómica tan controvertida.

**Palabras clave:** LCA; Reconstrucción; Inestabilidad; Prepúber; Fisis Abierta

## ABSTRACT

**Introduction:** The greater participation and competitive sports in children and adolescents has considerably increased the diagnosis of ACL injuries in our days.

In our practice we find ourselves more and more frequently this type of patients.

The purpose of this presentation is to show a case of knee instability in this age group with a novel reconstruction (related living donor allograft) describing the surgical technique, the post-operative management, the result and sports return to more than one year of follow-up. All at once, present our algorithm of indications and a bibliographic review of the topic.

**Material and method:** A 9-year-old male patient, active athlete with symptomatic instability of the knee. Reconstruction with allograft of living donor related to epiphyseal in the femur and transphyseal in tibia.

**Results:** At 9 months post-operative MRI showed a good signal of neo ligament. Clinical exam: stable knee, negative Lachman and Pivot shift, complete mobility and good muscular strength. The progressive return to sports was allowed. Currently 17 months post-operative presents stable knee with full sports activity.

**Conclusion:** We believe that the technique with live donor related is a good indication for this group of patients becoming more numerous. The experience of Australian authors with transphyseal reconstruction has shown good results. We believe that the epiphysal reconstruction variant in the femur, while more technically demanding, would improve the prognosis of reconstruction in this highly controversial anatomical area.

**Keywords:** ACL; Reconstruction; Instability; Open Physis; Prepuber

## INTRODUCCIÓN

La mayor participación y competitividad deportiva de niños y adolescentes ha aumentado considerablemente el diagnóstico de lesiones de LCA en nuestros días. Según un estudio basado en el registro nacional de los Estados Unidos con respecto a las lesiones de LCA, entre los años 2007 y 2011, ha habido un significativo aumento de las mismas en niños y adolescentes comparado con los adultos.<sup>1</sup> La plástica de LCA en menores de 15 años ha aumentado un 92.4% desde 1994 a 2015 en USA.<sup>2</sup>

El propósito de este reporte es presentar un caso de reconstrucción anatómica de LCA en un paciente pre púber

Mario V. Larrain

mlarrain@arnet.com.ar

Recibido: 6 de septiembre de 2017. Aceptado: 22 de septiembre de 2017.

Tanner 1, utilizando injerto de donante vivo relacionado, describiendo la técnica quirúrgica específica utilizada realizando una actualización bibliográfica del tema.

## CASO

Paciente masculino de 9 años de edad, deportista muy activo (fútbol, rugby, esquí, etc.) con lesión traumática LCA rodilla izquierda. Como antecedente refería entorsis de rodilla, con un mecanismo de pivot durante la práctica de esquí en septiembre de 2015 (2 meses atrás). Presentaba sensación de inestabilidad clínica en las actividades diarias más allá del tratamiento incruento ortopédico efectuado y de no participar en actividades deportivas.

Al examen físico mostró un Tanner 1,3 normo eje, normo laxo, Lachman++, pivot shift++. No presenta inestabilidades periféricas ni signos meniscales, ni ro-

tulianos. Se realizaron estudios complementarios radiográficos de rodillas: frente, perfil y Merchant que mostraban fisis completamente abierta con rotulas alineadas. La panorámica de pelvis evidenció un Risser 0 y las RX de manos y muñecas mostraron una osificación acorde a la edad.

La RMN mostro lesion del ligamento cruzado anterior con una posible existencia de fibras remanentes con indemnidad del resto de las estructuras (fig. 1). En este caso se incorporó a nuestro algoritmo de tratamiento, más alla de no haber sido recibido en el periodo agudo (tabla 1).

Luego de 6 semanas de intensificación de la reeducación sin obtener ninguna mejoría, se habla con los padres y el niño planteándose las posibilidades terapéuticas. Debido a la presencia en la RMN de posibles haces remanentes o reinsertables se indicó una artroscopia. El examen bajo anestesia arrojó los mismos resultados del examen clínico previo, y la artroscopia descartó la posibilidad de alguna reinsertación. Se confirma la indemnidad del resto de las estructuras, observándose que el intercóndilo admitiría una

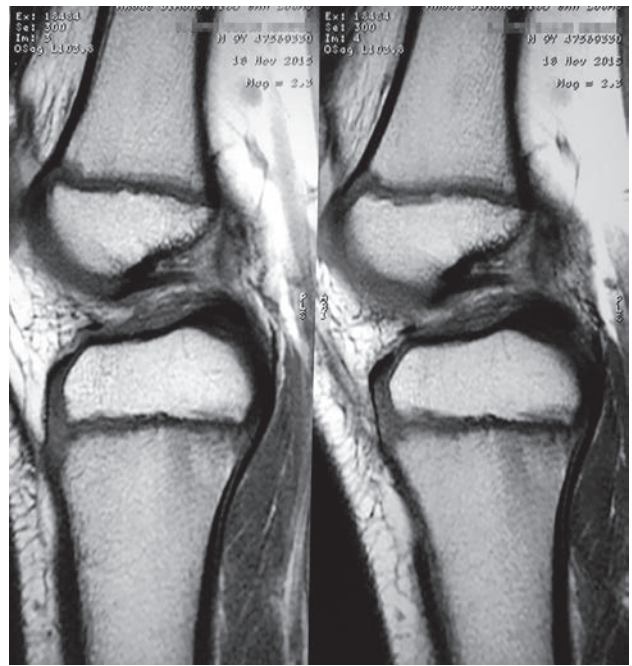


Figura 1: Resonancia magnética preoperatoria.

TABLA 1: ALGORITMO DE TRATAMIENTO

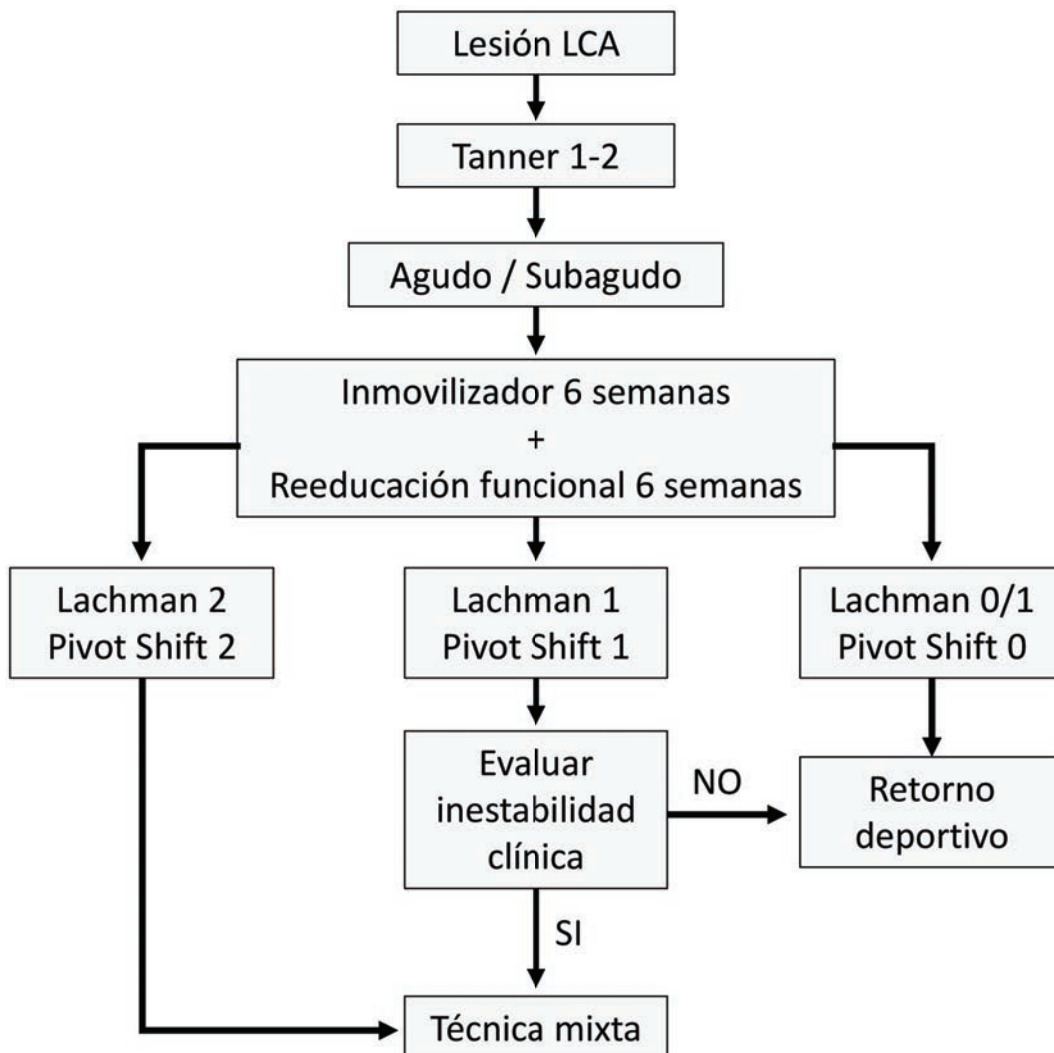

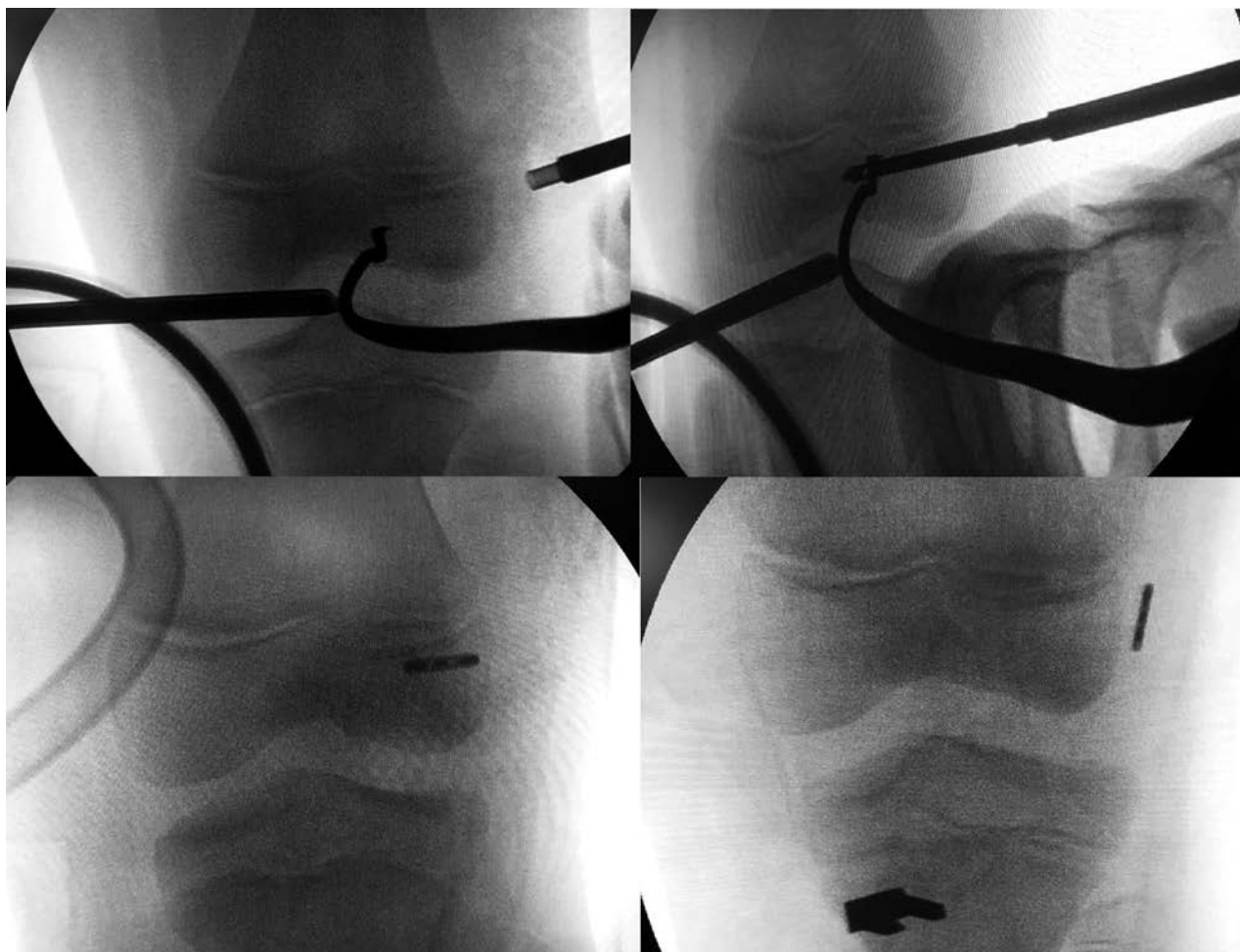


Figura 2: Asistencia radioscópica para la realización de túneles infrapatelares.

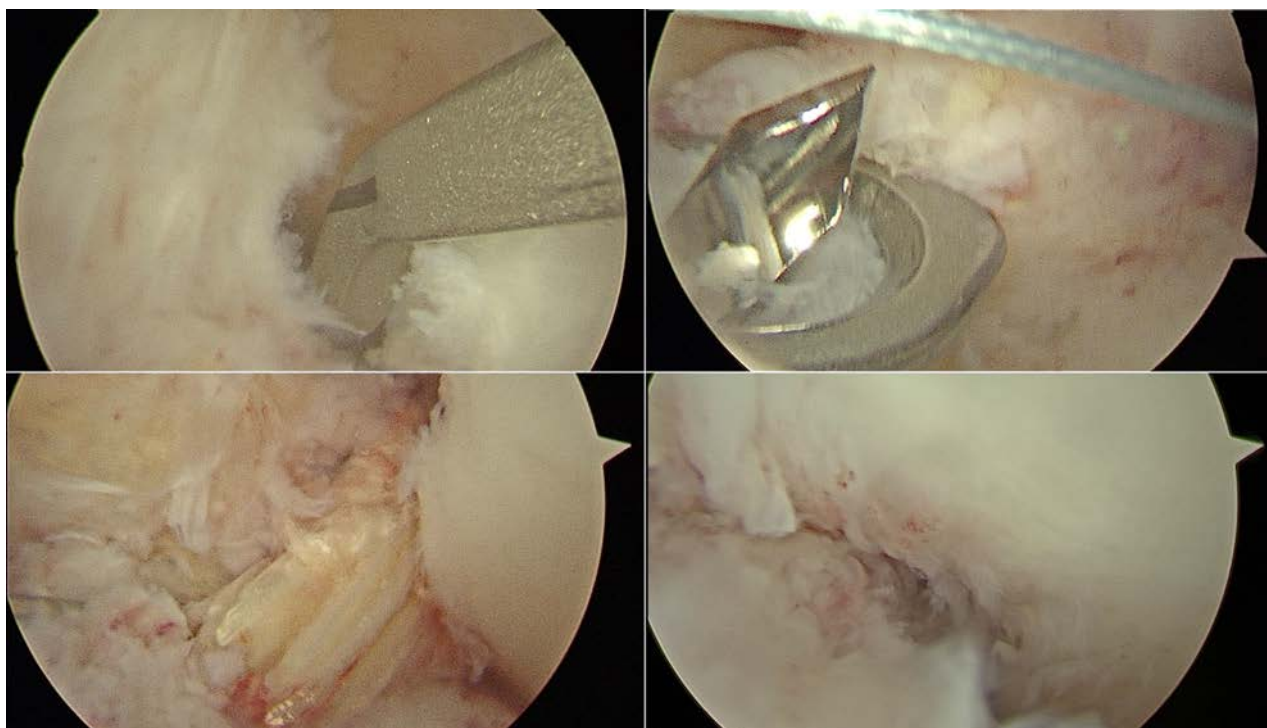


Figura 3: Artroscopia, túneles femoral, tibial, injerto en flexión y en extensión completa.



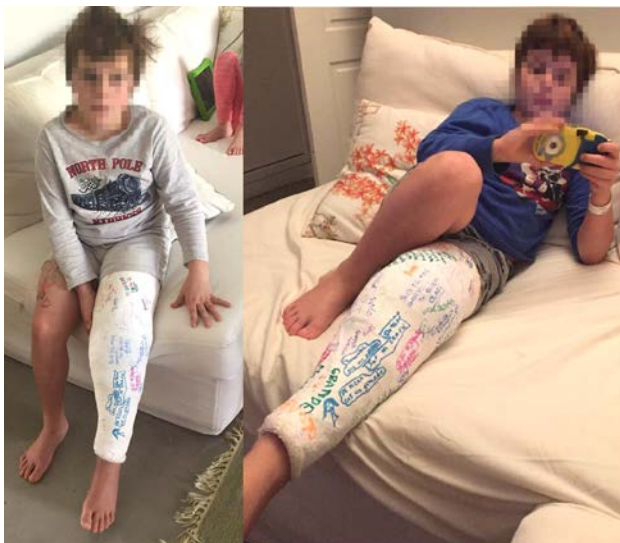

Figura 4: Inmovilización yeso cruromaleolar.

plástica de 6/6.5 mm. Se indica reconstrucción de ligamento cruzado anterior con técnica intraepifisaria en fémur y transfisaria central con fijación distal en tibia. Debido al escaso grosor de los tendones isquiotibiales del paciente y los peores resultados con aloinjerto cadavérico se decidió usar aloinjerto de donante vivo relacionado materno. Los estudios de histocompatibilidad realizados confirmaron que era la donante indicada.

Para poder realizar este procedimiento, sin precedentes en Argentina, fueron necesarios una serie de trámites y autorizaciones tanto al INCUCAI (Instituto Nacional Central Único Coordinador de Ablación e Implante) como a la cobertura médica del paciente para realizar dicha intervención.

El procedimiento se realizó el 16 de mayo de 2016. Se utilizaron dos quirófanos en simultáneo, contiguos y comunicados; 2 equipos quirúrgicos. En el quirófano 1 se procedió a la extracción de injerto de semitendinoso de la rodilla izquierda de la donante (la madre del paciente).

En el quirófano 2 se realizó reconstrucción de LCA con técnica intraepifisaria en fémur y transfisaria en tibia.

## TÉCNICA QUIRÚRGICA

Quirófano 1 (donante vivo) se procedió bajo anestesia raquídea. Abordaje antero medial longitudinal de 3 cm sobre la pata de ganso, se abre la vaina se libera el semitendinoso en la parte distal y se procede a la extracción del mismo, se toma el injerto con un denudador de tendón cerrado ("stripper") liberándolo de la unión músculo tendinosa. Este injerto se conservó en solución fisiológica con antibióticos en un recipiente estéril, se cubrió con campos estériles y se trasladó hacia el quirófano 2.

Paralelamente en quirófano 2 con paciente ya instalado, con la vía y la premedicación hecha, una vez tomado el in-

jerto se procede: anestesia general, se posiciona con sopor-ta muslo. Se realizan abordajes artroscópicos habituales. Se prepara aloinjerto doble de 6 mm de diámetro con suturas no reabsorbibles "Ethibond 2 Ético®" en los extremos y se lo somete a tracción hasta su colocación.

Se realiza debridamiento para determinar el sitio de inserción anatómico distal a la fisis, en el cóndilo externo. Se selecciona sitio de inserción femoral intentando cubrir aproximadamente un 70% de la huella del haz antero medial y 30% del haz postero externo. Para la técnica infrafisaria se utiliza el sistema de tunelización retrograda ("Flip Cutter Arthrex®") con control radioscópico para asegurar la indemnidad del cartílago fisario femoral (fig. 2). Se efectúa un hoyo de 6 mm por 20 mm de longitud. Se coloca guía de cruzado anterior en la parte central de la huella de inserción tibial efectuando túnel transfisario lo mas vertical posible pasando por la fisis tibial en su parte mas central. Se pasa injerto en forma retrograda fijándolo en el fémur con sistema de botón metálico autoajustable ("TightRope Arthrex®"). Se realizan múltiples ciclos de flexo extensión bajo tracción manual constatando la adecuada tensión de la plástica y la ausencia de fricciones. A continuación, se fija con la misma tensión con grapa dentada, distal al cartílago fisario tibial. Se constata estabilidad de la reconstrucción (fig. 3). Se realiza lavado, se dre-na articulación y cierre por planos. Curación plana estéril, venda elástica e inmovilización de rodilla con valva de yeso cruromaleolar (fig. 4).

## Post operatorio

Retiro de yeso a las 4 semanas POP y colocación de in-movilizador de rodilla a medida comenzando la reha-bilitación con ejercicios asistidos de flexo extensión, fisio-kinesioterapia, magnetoterapia, movilización rotu-liana y electroestimulación durante un mes. Carga par-cial durante estos dos primeros meses POP. Comienza con ejercicios de cadena cerrada y movilidad activa asis-tida al tercer mes POP (fig. 5). Al quinto mes post RMN de control con buena señal del neoligamento inicio tro-te recto en césped, tartán o cinta (fig. 6) y fortalecimien-to muscular. Al noveno mes POP presenta buen trofismo muscular, y la nueva RNM muestra mejor señal del neo-ligamento. El examen físico arrojó movilidad completa, rodilla estable Lachman y Pivot negativo. Se autorizó al retorno deportivo progresivo. Pangiometría sin altera-ciones a los 17 meses POP (fig. 7).

## DISCUSIÓN

El aumento del diagnóstico de las lesiones del LCA como así su reconstrucción en la población pediátrica es algo que está bien documentado actualmente.



Figura 5: Rehabilitación.

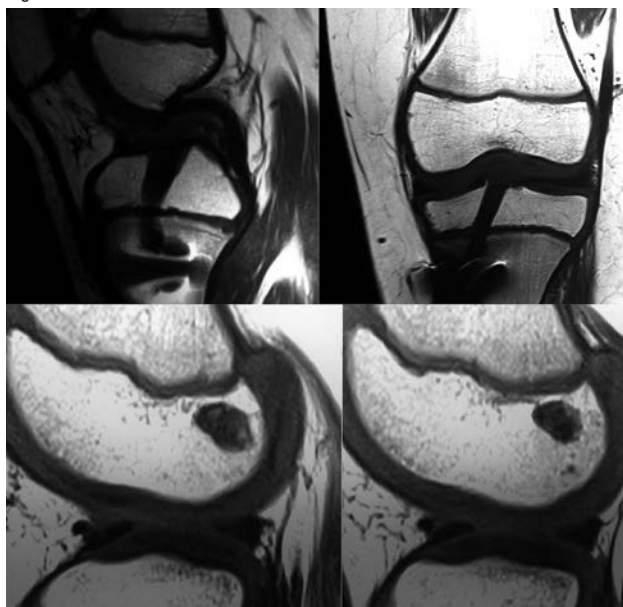


Figura 6: Resonancia magnética 5 meses post operatorio.



Figura 7: Vuelta al deporte.

Werner et. al.<sup>1</sup> compararon el aumento de incidencia, tanto en diagnóstico como en el tratamiento reconstructivo de LCA de pediátricos con respecto a los adultos utilizando la base de datos nacional norteamericana. Observó que en el periodo 2007-2011 un aumento del 18,9% en el diagnóstico y del 27,6% en las plásticas en la cohorte 10-14 años con respecto a la población adulta. En menor medida también encontró un aumento en las cohortes de 15-19 (dx 17,7% cx 15,7%) 4-9 (dx 4,5%).

Buller et al.<sup>2</sup> utilizando “National Hospital Discharge Survey (NHDS)” y “National Survey of Ambulatory Surgery” (NSA) de EE. UU. en el periodo de tiempo de 1990 a 2007, observó un aumento del 924% de las plásticas en pacientes menores de 15 años.

En concordancia con las estadísticas norteamericanas, el Medicare australiano muestra un número creciente de plásticas de LCA en pacientes menores de 16, las cuales triplicaron en número con respecto a la década pasada,<sup>4</sup> Goddard et al.<sup>5</sup> en continuidad de esta estadística presentan la técnica de reconstrucción con donante vivo relacionado.

Si bien algunos autores recomiendan el tratamiento no quirúrgico,<sup>6,7</sup> durante 1 año prohibiendo gestos de pivot y evaluando al final del mismo la conducta definitiva. Este esquema de tratamiento nos parece dificultoso de llevar a cabo, más aún en nuestro medio.

Está bien documentado que las lesiones de LCA que no son tratadas de forma temprana muestran un aumento de las lesiones asociadas meniscales y osteocondrales.

Vavken et al.<sup>8</sup> demostraron, en su estudio, que más de la mitad de los niños y adolescentes que recibieron tratamiento quirúrgico tenían lesiones concomitantes meniscales y condrales. Estas necesitaron tratamiento quirúrgico. Los predictores más importantes de este tipo de lesión-



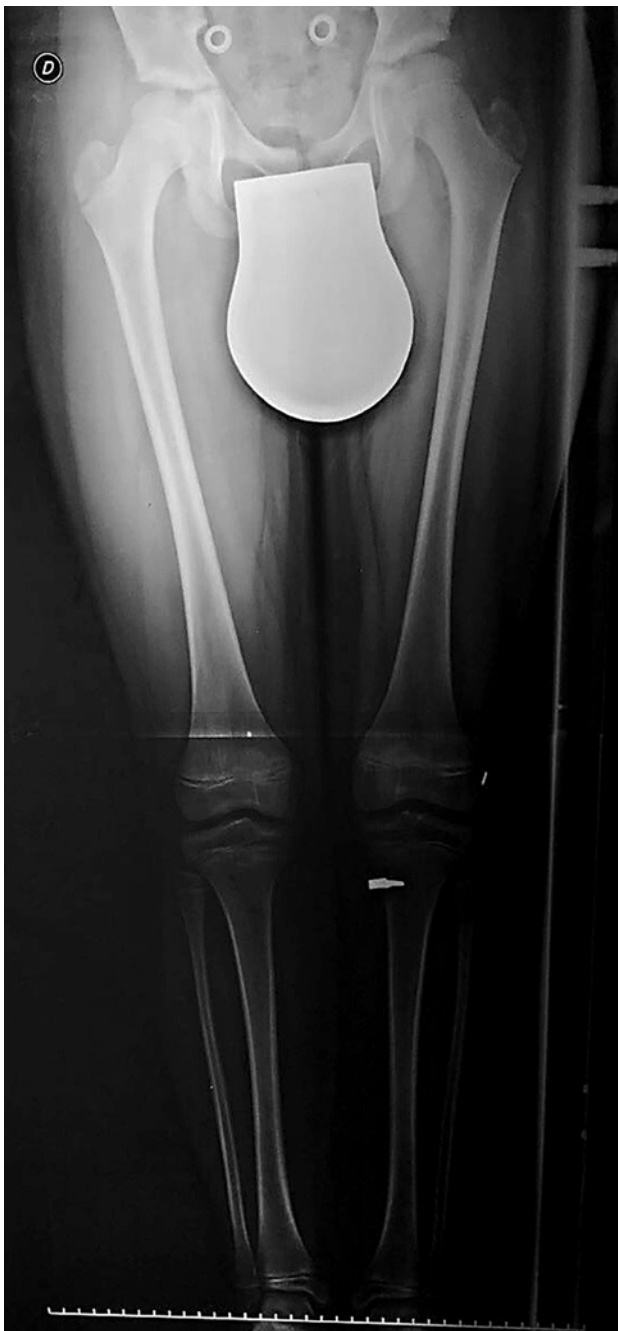

Figura 8: Pangoniometría 17 meses post operatorio.

nes fueron el índice de masa corporal (IMC) y el tiempo transcurrido entre la lesión y la cirugía, con un incremento de la prevalencia por cada punto de IMC del 10% y un 6% por cada mes transcurrido.

Anderson et al.<sup>9</sup> vieron que en aquellos pacientes menores de 17 años que se le realizaba la reconstrucción de las 6 semanas en adelante, presentaban un riesgo aumentado de lesión de menisco externo de un 1,45 para aquellos que se reconstruían entre la 6 y 12 semana y 2,82 para los que se reconstruían luego de la semana 12 con respecto a los que se reconstruían antes de la 6ta semana. El daño osteocondral presentaba una relación con el tiempo transcurrido y

los episodios de inestabilidad.

Sabemos que el fémur crece 1,3 cm por año y la tibia 0,9 cm, siendo el fémur el responsable del 60% de la longitud del miembro y la tibia del 40%.<sup>10</sup> Diferentes estudios muestran que el pasaje central en la fisis, lo más perpendicular posible<sup>11</sup> y sin superar el 7% del volumen de la fisis no afectaría ni el potencial de crecimiento ni favorecería la aparición de un arresto fisario.<sup>12,13</sup> Stadelmaier y Arnozky,<sup>14</sup> observaron que la interposición de tejido blando en el túnel (injerto semitendinoso en este caso) no produciría puentes óseos a través de la fisis en la zona del túnel. Noyes<sup>15</sup> presentó una serie en la cual utilizó la técnica transfisaria en tibia, la cual no demostró ningún tipo de arresto.

Si bien Goddard et al.<sup>5</sup> con reconstrucción transfisaria en ambos sitios mostraron buenos resultados sin consecuencias significativas en el crecimiento, nosotros encontramos que en la práctica quirúrgica el posicionamiento del túnel tibial de la forma descrita es factible y no así en el fémur. El posicionamiento anatómico del mismo con túneles transfisario afectaría oblicuamente la periferia del cartílago de crecimiento. La posición "over the top"<sup>15,16</sup> con el cuidado de no cruentar y dañar la periferia evitaría esto. Pero, por otra parte, no se colocaría la inserción femoral en su sitio anatómico posando dudas en cuanto a la elongación del injerto en el crecimiento o al "efecto cincha" en el sobretensionamiento de la reconstrucción.<sup>17</sup> Por esto, consideramos la técnica infrafisaria femoral de elección en la plástica de LCA en este tipo de pacientes. La colocación del túnel femoral de forma infrafisario puede resultar técnicamente demandante, pero proporciona una correcta posición para la biomecánica del injerto

Cassard<sup>18</sup> y colaboradores en 26 pacientes utilizando una técnica mixta similar a la nuestra, presentó, con 2 años mínimo de seguimiento, una diferencia de menos de 1 mm y 1 grado de angulación de los miembros.

El tamaño del autoinjerto de isquiotibiales se puede predecir con el peso, sexo y la altura del paciente,<sup>5,19</sup> pudiendo predecir un injerto de escaso diámetro. Estudios mediante resonancia demostrarían que los injertos transfisarios aumentan en longitud pero no diámetro durante el crecimiento.<sup>20</sup> Un injerto menor a 6,5 mm tiene un mayor índice de falla. El intento de utilizar injerto de banco a fin de superar los problemas ha demostrado no ser una buena solución debido a la preparación del mismo y el porcentaje de fallas de estos.<sup>21,22</sup>

Los motivos de la elección de este tipo de técnica, es que uno puede obtener un tamaño de injerto más predecible comparado con el autoinjerto del niño; reduce el riesgo de enfermedades infecciosas, no presenta la morbilidad del sitio donante, evitando lesionar los isquiotibiales que son

estabilizadores secundarios en la traslación anterior de la tibia y, por último, reservando este injerto para un futuro en caso de que sea necesario.<sup>5,23</sup>

El injerto ideal para este tipo de pacientes debería ser biológicamente activo, con potencial de células remanentes permitiendo una rápida rehabilitación, con un tamaño apropiado para evitar rupturas relacionadas con el diámetro y sin causar morbilidad del sitio donante manteniendo las estructuras neuromusculares de la rodilla. El injerto de donante vivo relacionado cumple todos estos puntos.<sup>5</sup>

## CONCLUSIÓN

Creemos que la técnica con donante vivo relacionado es una buena indicación para este grupo de pacientes cada vez más numeroso. La experiencia de los autores australianos con pasaje transfisario de la reconstrucción ha mostrado buenos resultados. Creemos que la variante de reconstrucción intraepifisaria en fémur, si bien es más demandante técnicamente, mejoraría el pronóstico de la reconstrucción en esa zona anatómica tan controvertida.

## BIBLIOGRAFÍA

1. Werner BC, Yang S, Looney AM, et al. Trends in pediatric and adolescent anterior cruciate ligament injury and reconstruction. *J Pediatr Orthop*. 2015. [Epub ahead of print]
2. Buller LT, Best MJ, Baraga MG, et al. Trends in anterior cruciate ligament reconstruction in the united states. *Orthop J Sports Med*. 2015;3:1.
3. Tanner JM. *Growth at adolescence* 2nd ed. Oxford: blackwell 1962.
4. Medicare Australia. Medical Benefits Schedule (MBS) Item Statistics Report. Available at: <http://www.medicareaustralia.gov.au/about/stats/index.jsp>. Accessed May 18, 2012.
5. Goddard M, Bowman N, Salmon LJ, Waller A, Roe JP, Pinczewski LA. Endoscopic anterior cruciate ligament reconstruction in children using living donor hamstring tendon allografts. *Am J Sports Med*. 2013 Mar;41(3):567-74.
6. Moksnes H, Engebretsen L, Eitzen I, Risberg MA. Functional outcomes following a non-operative treatment algorithm for anterior cruciate ligament injuries in skeletally immature children 12 years and younger. A prospective cohort with 2 years follow-up. *Br J Sports Med*. 2013 May;47(8):488-94.
7. Moksnes H1, Engebretsen L, Risberg MA. Performance-based functional outcome for children 12 years or younger following anterior cruciate ligament injury: a two to nine-year follow-up study. *Knee Surg Sports Traumatol Arthrosc*. 2008 Mar;16(3):214-23. Epub 2007 Dec 22.
8. Vavken P, Tepolt FA, Kocher MS. Concurrent Meniscal and Chondral Injuries in Pediatric and Adolescent Patients Undergoing ACL Reconstruction. *J Pediatr Orthop*. 2016 May 12. [Epub ahead of print]
9. Anderson AF, Anderson CN. Correlation of meniscal and articular cartilage injuries in children and adolescents with timing of anterior cruciate ligament reconstruction. *Am J Sports Med*. 2015;43:275-281.
10. Pritchett JW. Longitudinal growth and growth-plate activity in the lower extremity. *Clin Orthop Relat Res*. 1992 Feb;(275):274-9.
11. Ford LT, Key JA. A study of experimental trauma to the distal femoral epiphysis in rabbits. *J Bone Joint Surg Am*. 1956 Jan;38-A(1):84-92.
12. Janarv PM, Wikstrom B, Hirsch G. The influence of transphyseal drilling and tendon grafting on bone growth: an experimental study in the rabbit. *J Pediatric Orthop*. 1998;18:149-154.
13. Peterson HA. Partial growth plate arrest and its treatment. *J Pediatr Orthop*. 1984 Mar;4(2):246-58.
14. Stadelmaier DM, Arnoczky SP, Dodds J, Ross H. The effect of drilling and soft tissue grafting across open growth plates. A histologic study. *Am J Sports Med*. 1995 Jul-Aug;23(4):431-5.
15. Andrews M, Noyes FR, Barber-Westin SD. Anterior cruciate ligament allograft reconstruction in the skeletally immature athlete. *Am J Sports Med*. 1994 Jan-Feb;22(1):48-54.
16. Demange M K, Camanho G L. Nonanatomic Anterior Cruciate Ligament Reconstruction With Double-Stranded Semitendinosus Grafts in Children With Open Physes: Minimum 15-Year Follow-up. *Am J Sports Med* 2014 42: 2926.
17. Kennedy A, Coughlin DG, Metzger MF, et al. Biomechanical evaluation of pediatric anterior cruciate ligament reconstruction techniques. *Am J Sports Med*. 2011;39(5):964-971.
18. Cassard X, Cavaignac E, Maubisson L, Bowen M. Anterior cruciate ligament reconstruction in children with a quadrupled semitendinosus graft: preliminary results with minimum 2 years of follow-up. *J Pediatr Orthop*. 2014 Jan;34(1):70-7.
19. Boisvert CB, Aubin ME, DeAngelis N. Relationship between anthropometric measurements and hamstring autograft diameter in anterior cruciate ligament reconstruction. *Am J Orthop*. 2011;40:293-295.
20. S. Bollen, F. Pease, A. Ehrenraich, S. Church, J. Skinner, A. Williams. Changes in the four-strand hamstring graft in anterior cruciate ligament reconstruction in the skeletally-immature knee. *J Bone Joint Surg Br*. 2008 Apr;90(4):455-9.
21. Pallis M, Svoboda SJ, Cameron KL, Owens BD. Survival comparison of allograft and autograft anterior cruciate ligament reconstruction at the United States Military Academy. *Am J Sports Med*. 2012;40(6):1242-1246.
22. van Eck CF, Schkrohowsky JG, Working ZM, Irrgang JJ, Fu FH. Prospective analysis of failure rate and predictors of failure after anatomic anterior cruciate ligament reconstruction with allograft. *Am J Sports Med*. 2012;40(4):800-807.
23. Hui C, Roe J, Ferguson D, Waller A, Salmon L, Pinczewski L. Outcome of anatomic transphyseal anterior cruciate ligament reconstruction in Tanner stage 1 and 2 patients with open physes. *Am J Sports Med*. 2012 May;40(5):1093-8.